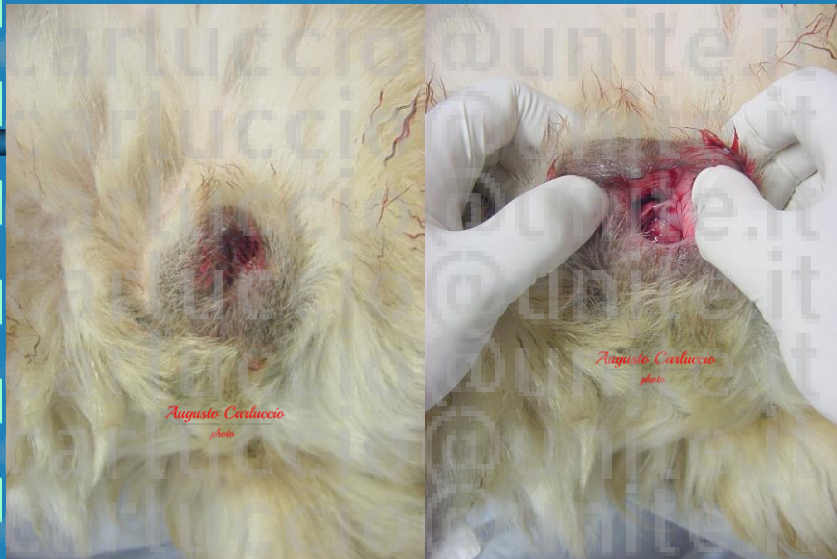

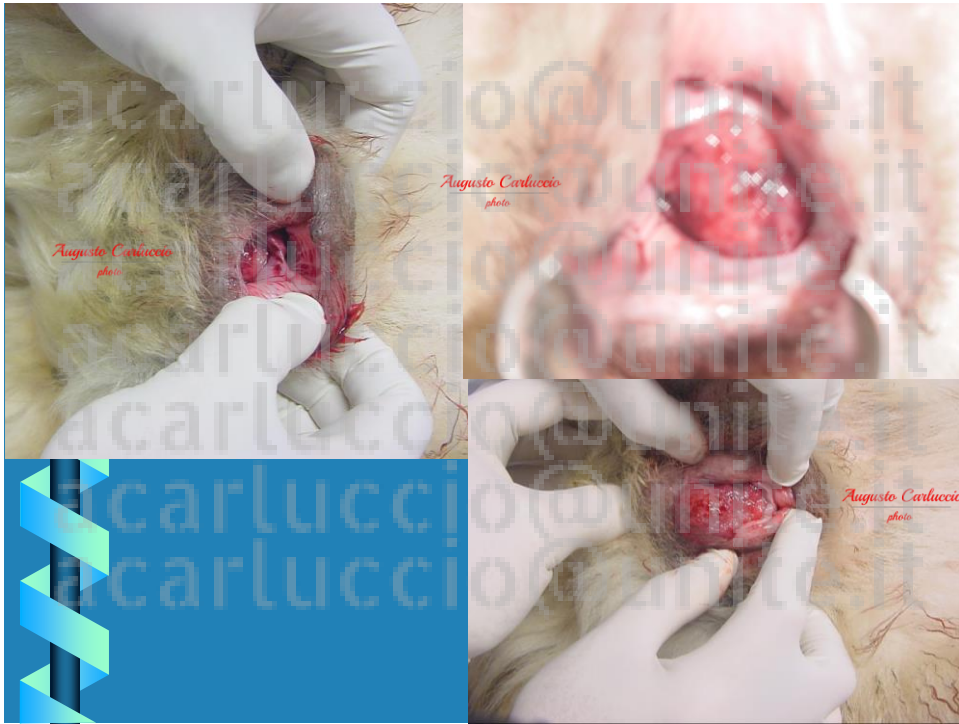
# CASO CLINICO 3



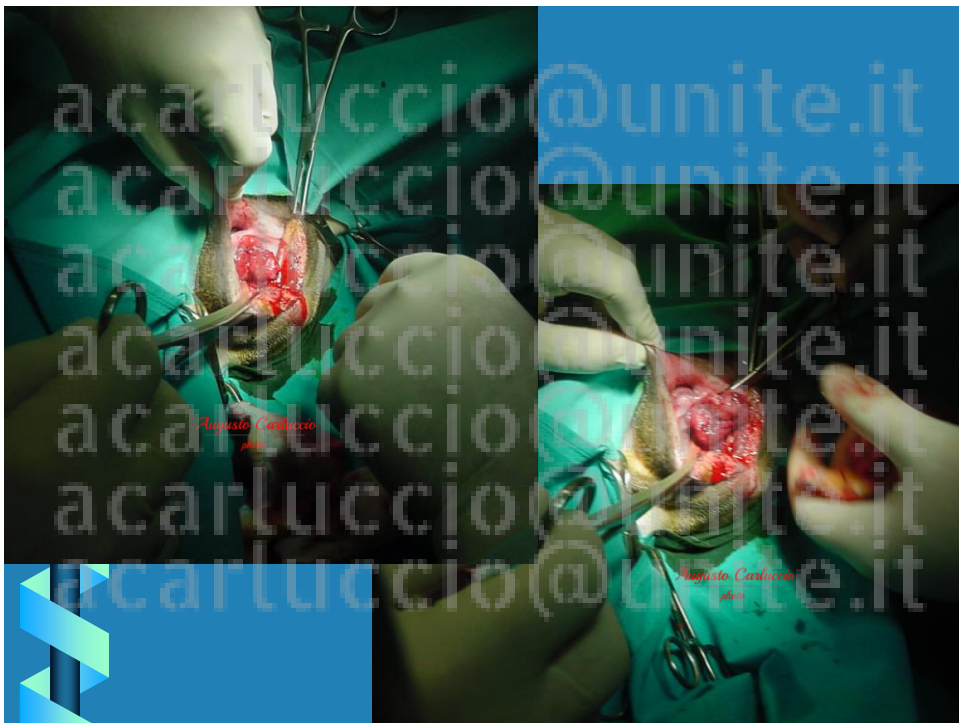1



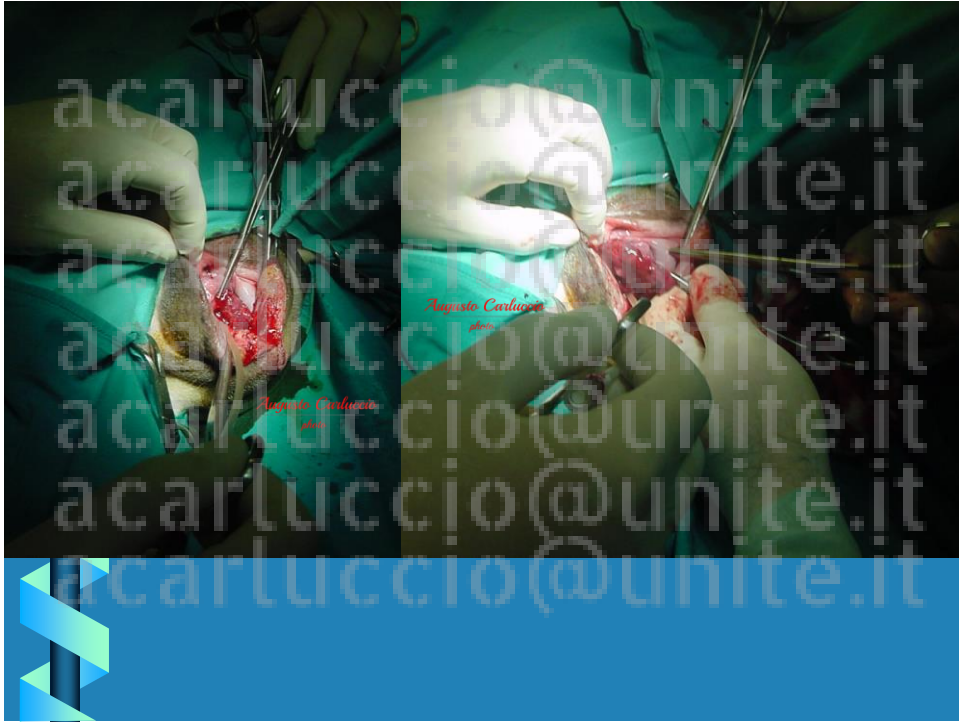2



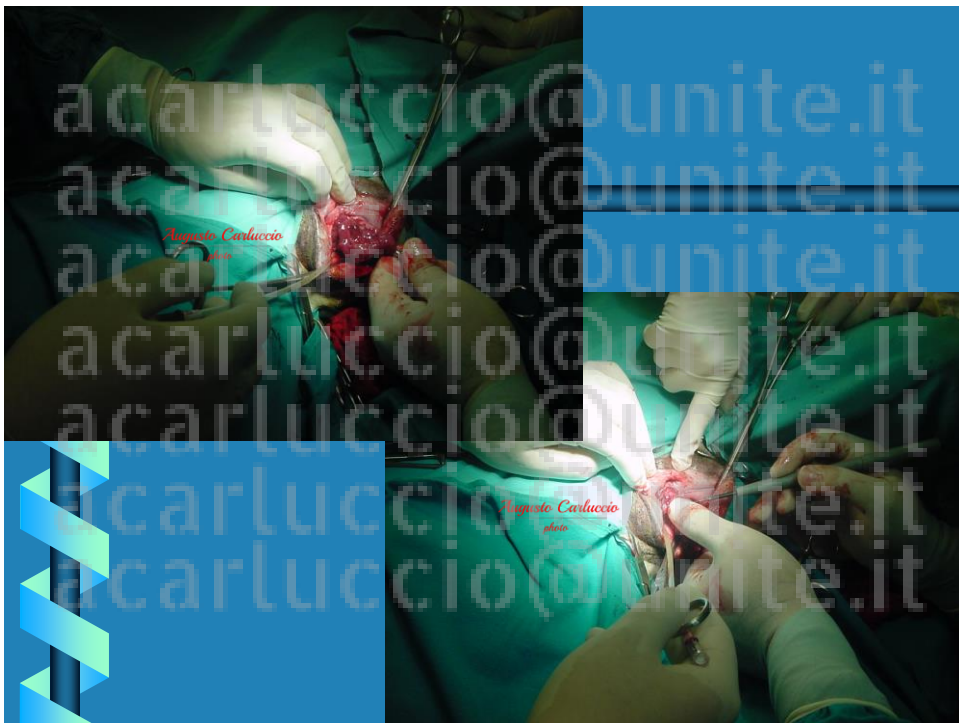3



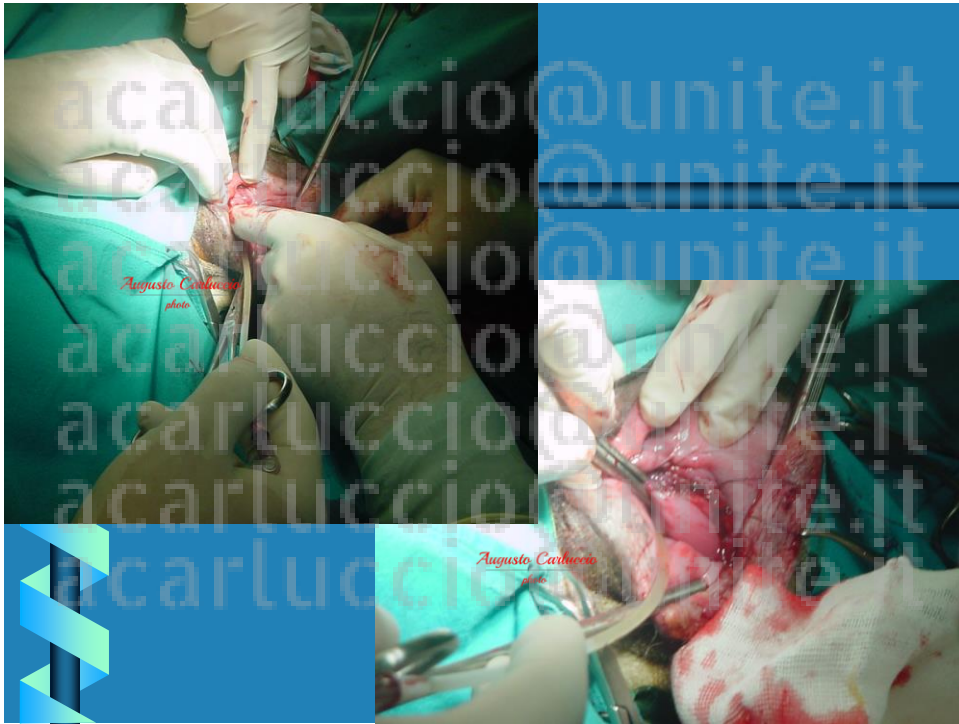
4



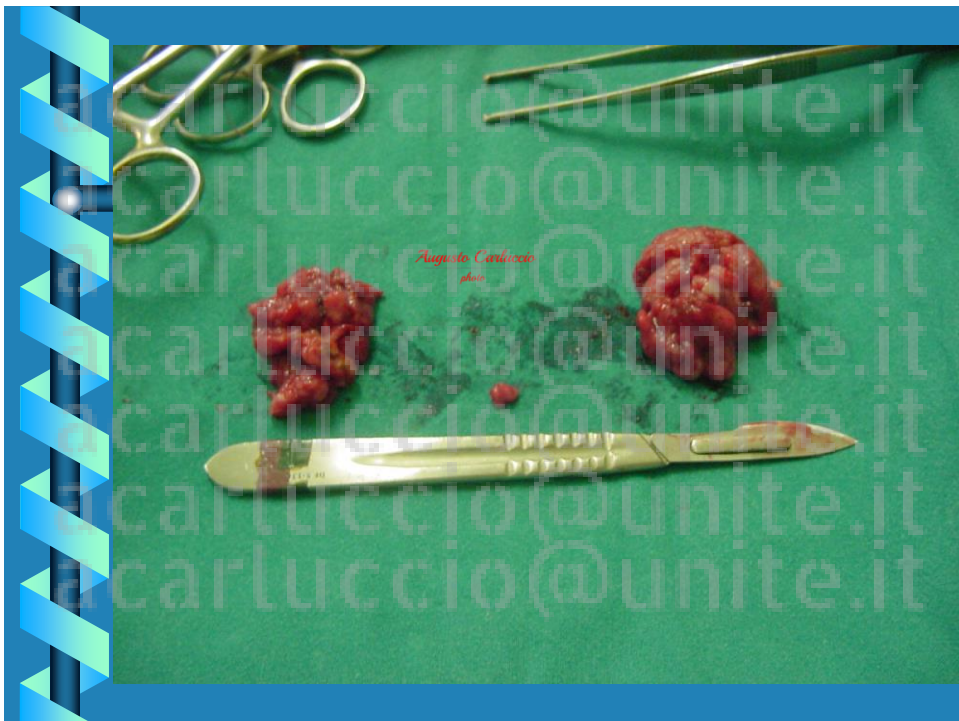5



6



7



8

Il TVT è una patologia tipica del cane con una localizzazione prevalentemente a carico dei genitali esterni. Neoplasia a cellule «rotonde» di origine istiocitica. Il trattamento tradizionale prevedeva l'asportazione chirurgica con numerose complicanze e alti tassi di recidiva. Attualmente sono proposte terapie alternative che assicurano ottimi risultati a lungo termine con minimi effetti collaterali

9

## TUMORE VENEREO TRASMISSIBILE (TVT) O SARCOMA DI STICKER

- 1820 Huzard lo segnala in Francia
- 1898 Smith e Washbourne individuano la via coitale quale mezzo di trasmissione
- diffusione mondiale (aree tropicali – subtropicali)
- Italia: regioni insulari e coste
- Mensa ed Ajello : 15% (Sicilia) 10% (Sardegna)

10

### TUMORE VENEREO TRASMISSIBILE (TVT) O SARCOMA DI STICKER

La neoplasia presenta delle caratteristiche biologiche uniche ed in parte non completamente chiarite

- Patologia spontanea che si trasmette per via coitale, o contatto sociale per trapianto diretto di cellule neoplastiche, attecchimento diretto di cellule tumorali su piccole lesioni della mucosa dell'ospite.

Atteggimento del cane durante l'accoppiamento per cui si possono creare piccole lesioni sede di impianto ottimale per le cellule tumorali

11

### TUMORE VENEREO TRASMISSIBILE (TVT) O SARCOMA DI STICKER

- SERBATOIO → RANDAGISMO

- DIFFUSIONE

REGIONI INSULARI

MERIDIONALI COSTIERE

12

**TUMORE VENEREO TRASMISSIBILE (TVT) O  
SARCOMA DI STICKER**

**TRAPIANTO SPONTANEO** (trasmissione venerea, lambimento dei genitali)

**PATOGENESI**

**EZIOLOGIA VIRALE ?** (non dimostrata la presenza di parti virali e non è stato ancora possibile trasmettere il tumore con filtrati cellulari)

13

**TUMORE VENEREO TRASMISSIBILE (TVT) O  
SARCOMA DI STICKER**

Elementi a favore della trasmissione per trapianto sono il caratteristico patrimonio cromosomico delle cellule del TVT (59 con un range di 57-64) mentre il normale cariotipo del cane è di 78 cromosomi

14

## TUMORE VENEREO TRASMISSIBILE (TVT) O SARCOMA DI STICKER

### SEGNI CLINICI:

□ LOCALIZZAZIONE ELETTIVA GENITALI ESTERNI (M e F)

□ IL TVT PUO' ESSERE SOLITARIO O MULTIPLO, COME UNA O PIU' MASSE FRIABILI, EMORRAGICHE, A FORMA DI CAVOLFIORE, NECROTICHE, SOGGETTE A TRAUMATISMI

15

## TUMORE VENEREO TRASMISSIBILE (TVT) O SARCOMA DI STICKER

### SEGNI CLINICI:

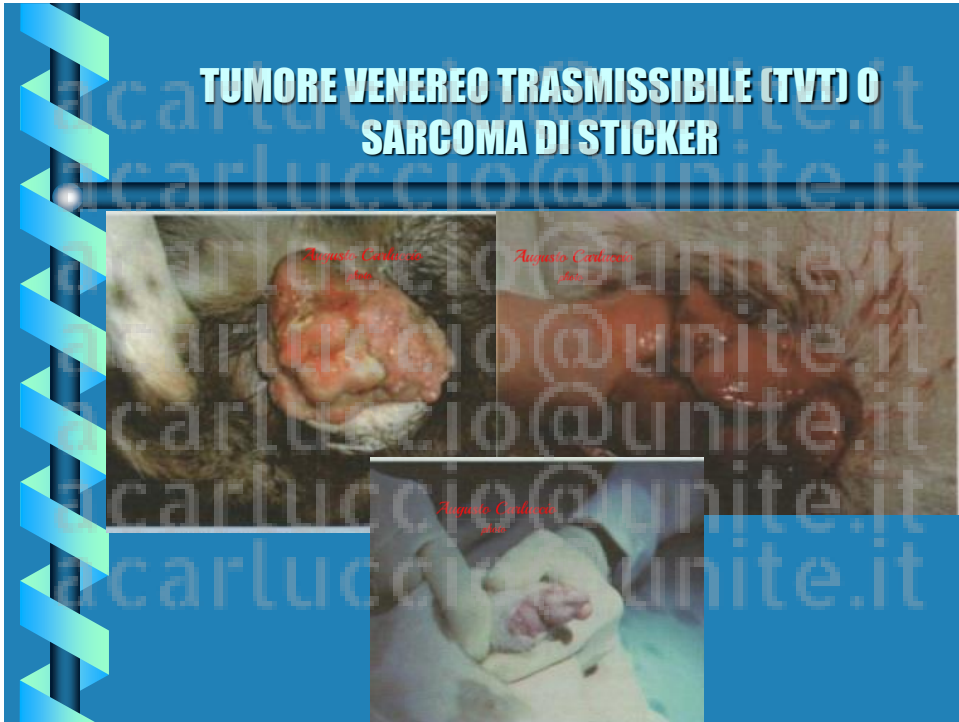□ L'**emorragia** è un fenomeno comune  
animali portati a visita per un persistente  
sanguinamento dal prepuzio o vulva unico segno  
clinico agli occhi del proprietario

Nella **femmina** massa singola a carico del vestibolo

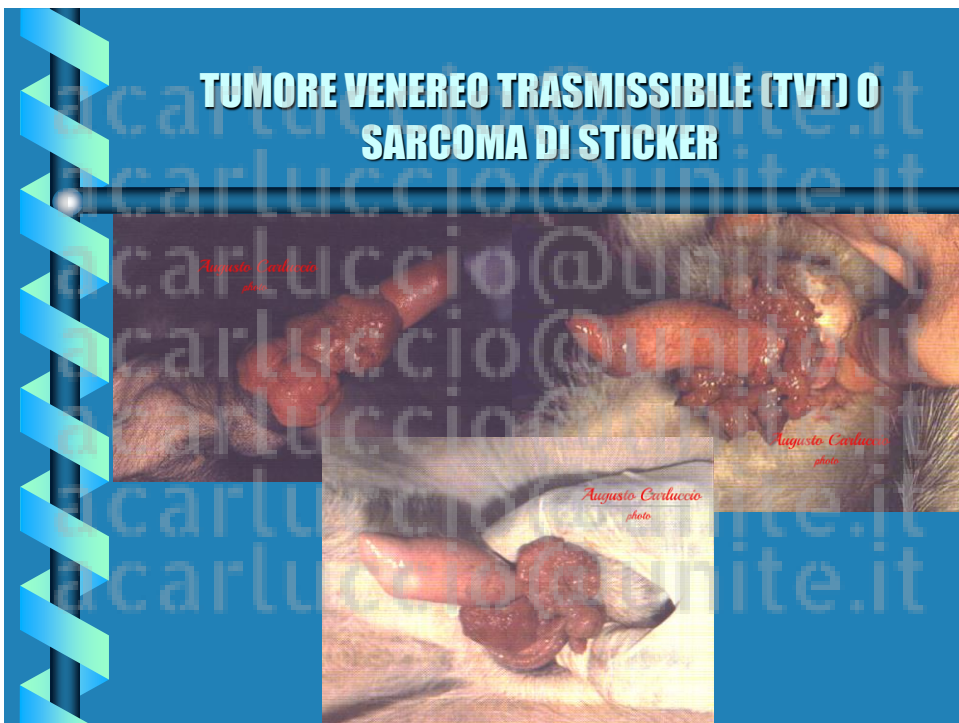Nel **maschio** localizzate intorno al glande

16

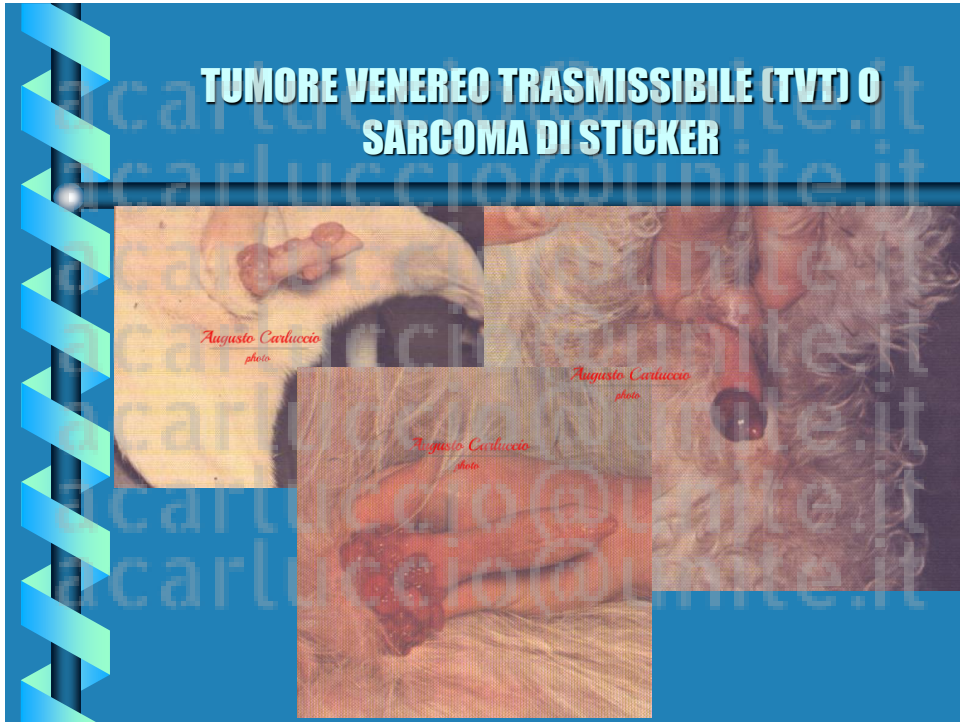




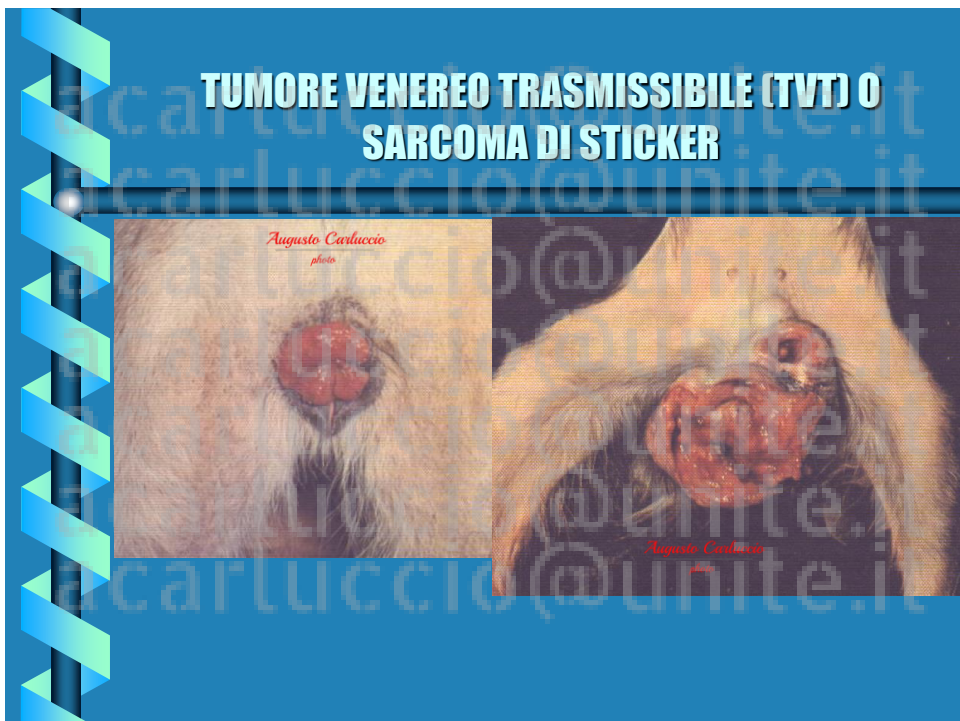17



18



19



20

**TUMORE VENEREO TRASMISSIBILE (TVT) O SARCOMA DI STICKER**

**Distribuzione delle razze colpite da TVT**

Razza	N° Osservazioni
Barbone	5
Bassetthound	1
Bracco Italiano	6
Boxer	4
Bracco tedesco	20
Cocker spaniel	2
Epagneul Breton	12
Levriero	2
Labrador Retriever	2
Pastore tedesco	27
Pointer	19
Segugio Italiano	13
Setter Inglese	15
Spinone Italiano	9
Schnauzer gigante	2
Meticcio	82

21

**TUMORE VENEREO TRASMISSIBILE (TVT) O SARCOMA DI STICKER**

**Localizzazione delle lesioni nei soggetti di sesso femminile**

Localizzazione lesione - Femmine	N° casi clinici
Vestibolo vaginale - sbocco uretrale	75
Vestibolo vaginale - fossa clitoridea	26
Labbra vulvari	14
Vestibolo vaginale - Vagina	8

**Localizzazione delle lesioni nei soggetti di sesso maschile**

Localizzazione lesione - Maschi	N° casi clinici
Bulbo del glande	30
<i>Pars longa glandis</i>	16
Bulbo del glande e <i>Pars longa glandis</i>	30
Apice del glande	10
Diffuso su tutta la superficie peniena (porzione libera)	12

22

**TUMORE VENEREO TRASMISSIBILE (TVT) O SARCOMA DI STICKER**

**SEGNI CLINICI:**

Le lesioni extragenitali di cute e sottocute si presentano sottoforma di noduli non dolenti ed ulcerati con vegetazioni ulcerate tendenti al sanguinamento quando presenti in cavità nasale, orale ed anorettale

**TVT intranasale:** epistassi e starnuti

LOCALIZZAZIONE ATIPICA: CUTE, MUSO, CAVITA' NASALE O BUCCALE, AREE PERIOCULARI

23

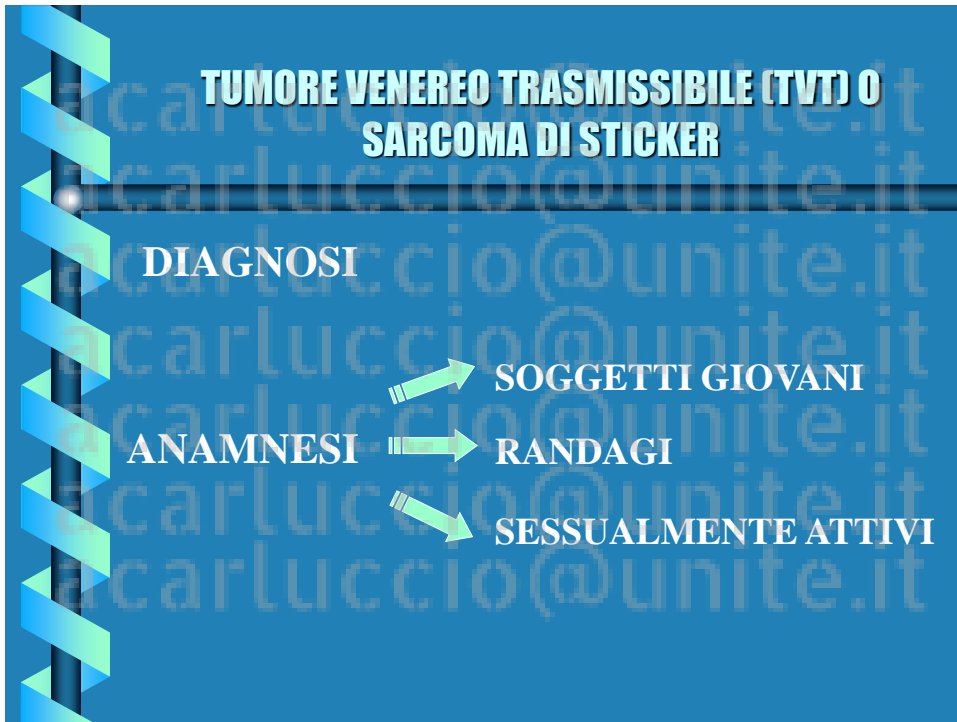**TUMORE VENEREO TRASMISSIBILE (TVT) O SARCOMA DI STICKER**

STAZIONI LN.INGUINALI SUP.

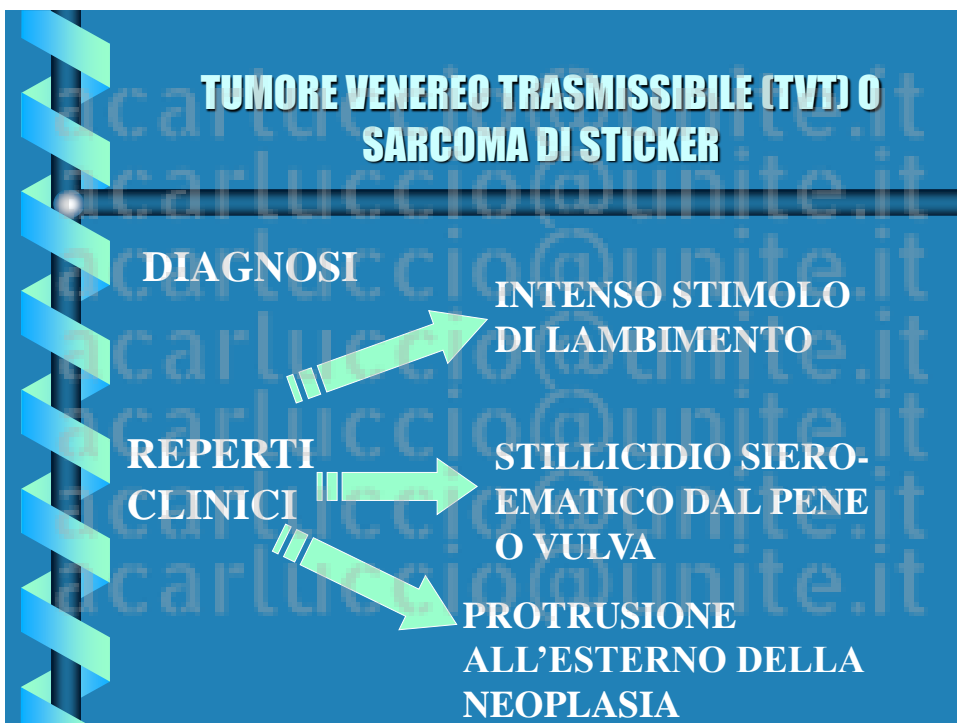CERVELLO, POLMONI ← METASTASI → MILZA, FEGATO

STAZIONI LN.ILIACHE EST.

24



25



26

## TUMORE VENEREO TRASMISSIBILE (TVT) O SARCOMA DI STICKER

### DIAGNOSI    Esame istologico o citologico del tumore


Il TVT è un tumore a cellule sparse

Campioni attendibili sia per aspirazione  
che per inpronta


27

## TUMORE VENEREO TRASMISSIBILE (TVT) O SARCOMA DI STICKER

### DIAGNOSI    Esame istologico o citologico del tumore



**Esame istologico - (colorazione E.E.).**  
Le cellule appaiono di dimensione uniforme, simili ad elementi linfoidi immaturi. Presentano un nucleo in posizione centrale, grande e rotondo con un nucleolo prominente. Il citoplasma è lievemente basofilo con aspetto granulare e può contenere vacuoli. Le figure mitotiche sono comuni. Possono essere presenti cellule infiammatorie e linfoidi.



**Esame citologico per impronta (colorazione Diff Quick).** Il campione contiene cellule sparse di forma rotonda o ovalare. Il citoplasma è abbondante e lievemente basofilo; caratteristica è la presenza di vacuoli citoplasmatici.

28

## TUMORE VENEREO TRASMISSIBILE (TVT) O SARCOMA DI STICKER

**ASPETTO CITOLOGICO:** è peculiare ed altamente attendibile.

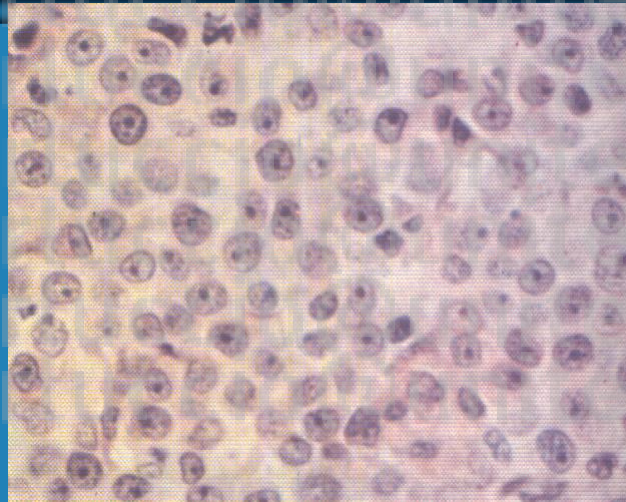
Presenti numerose cellule sparse rotonde o ovali appartenenti a tre linee cellulari distinte .

Cellule reticolari con nuclei vescicolari rotondi in posizione eccentrica, citoplasma abbondante e lievemente basofilo.

**Localizzazione a sede orale :** diagnosi istologica (melanoma)

29

## TUMORE VENEREO TRASMISSIBILE (TVT) O SARCOMA DI STICKER



30

**TUMORE VENEREO TRASMISSIBILE (TVT) O  
SARCOMA DI STICKER**

TERAPIA → ESCISSIONE CHIRURGICA  
 ↓  
 CHEMIOTERAPIA

Vincristina ( 0,5-0,7 mg/m<sup>2</sup>. 1 volta la settimana; 4/6  
trattamenti)  
 (vomito, leucopenia transitoria, neuropatie  
periferiche)

31

**TUMORE VENEREO TRASMISSIBILE (TVT) O  
SARCOMA DI STICKER**

TERAPIA → CHEMIOTERAPIA

Doxorubicina ( 30 mg/m<sup>2</sup> e.v. ogni 21 giorni , due  
trattamenti)  
Ciclofosfamide ( 50 mg/m<sup>2</sup> PO o e.v. 1-4  
somministrazioni a settimana per 6 volte)  
Metotrexate ( 2,5 mg/m<sup>2</sup> PO ogni 21 giorni , per 6  
settimane)

32



## TUMORE VENEREO TRASMISSIBILE (TVT) O SARCOMA DI STICKER

TERAPIA → radiante

Una dose di 10 gray (Gy) (1,500 rads ripetuta per tre volte)

The rad is a unit of absorbed radiation dose, defined as  
 $1 \text{ rad} = 0.01 \text{ Gy} = 0.01 \text{ J/kg}$ .

33