


DIAGNOSI DI
GRAVIDANZA NELLA
SPECIE EQUINA



ESAME CLINICO

◦ FENOMENO DI GÖTZE

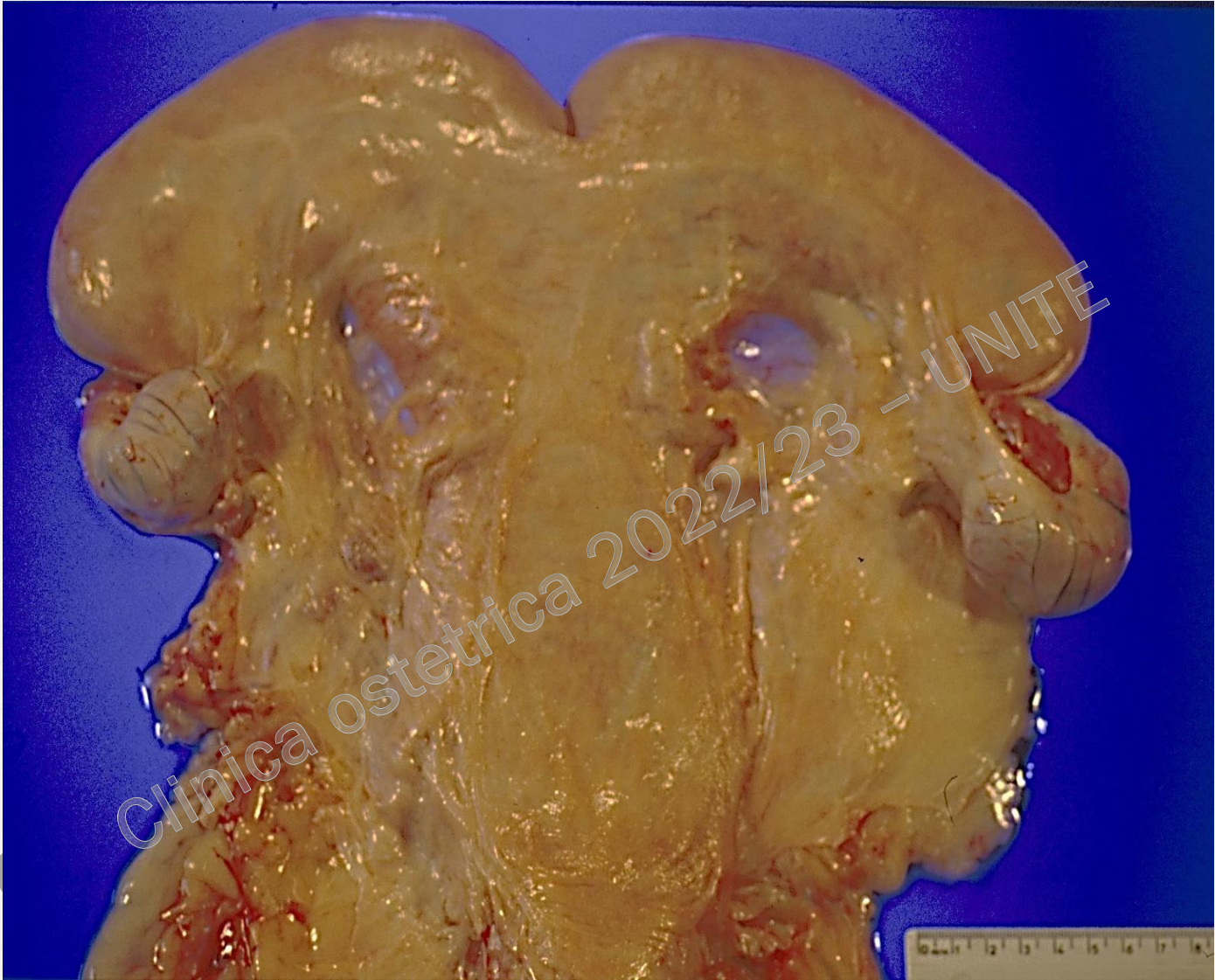
→ a partire dal 16°-18° gg fino al 40°-50° gg

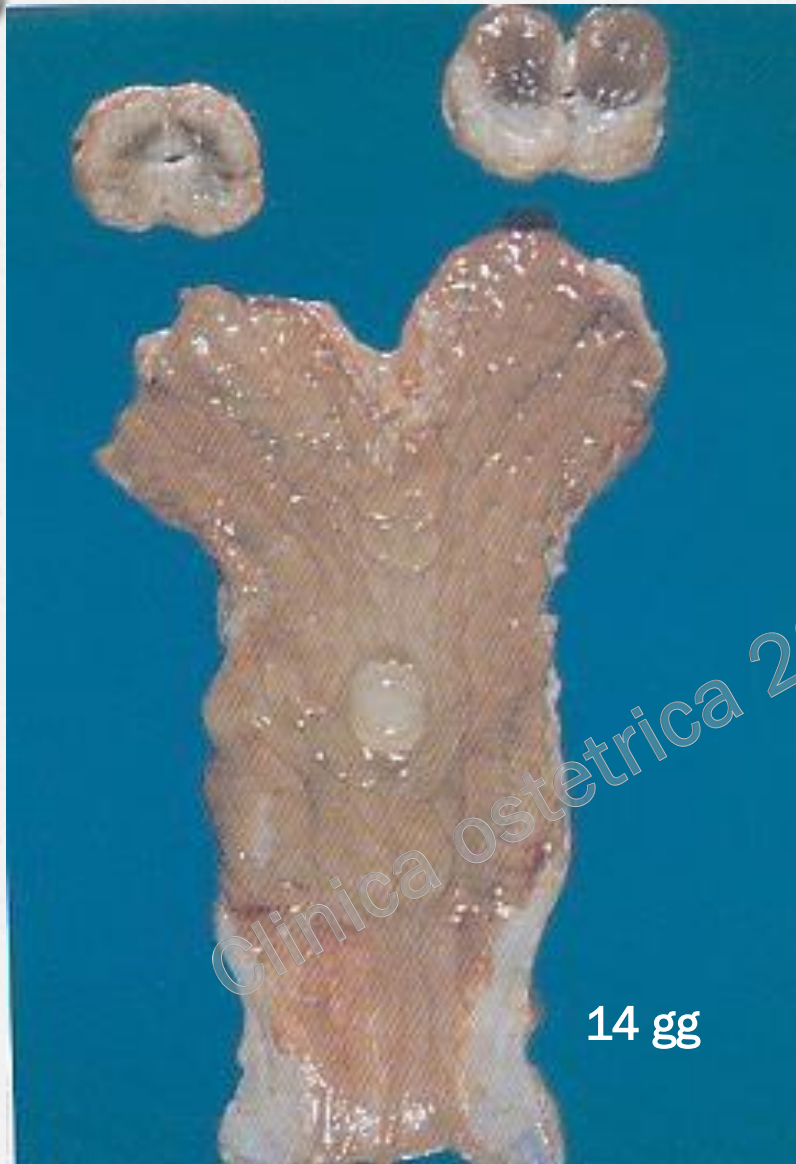◦ CAMBIAMENTO CONSISTENZA DEL MIOMETRIO

→ parete più spessa e consistente

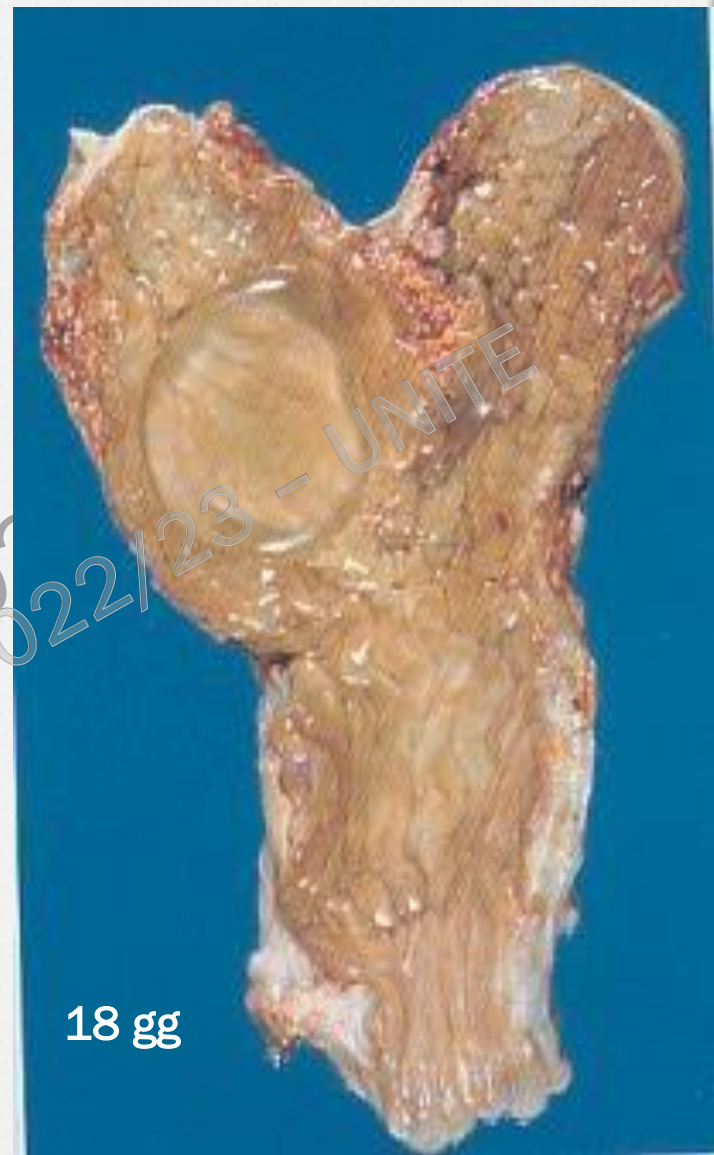→ aumento del tono dell'utero

Clinica Ostetrica 2022/23 - UNITE





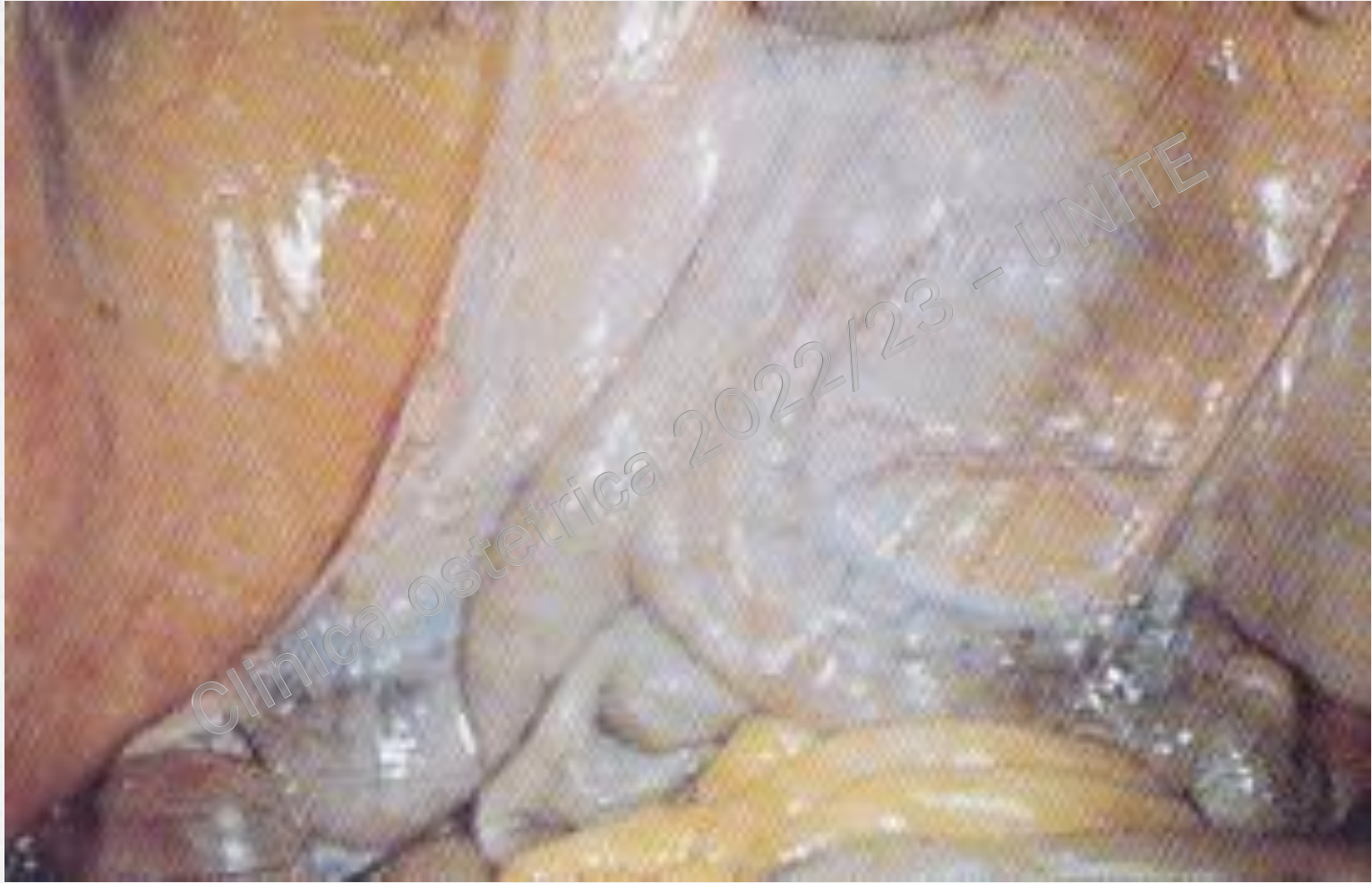14 gg



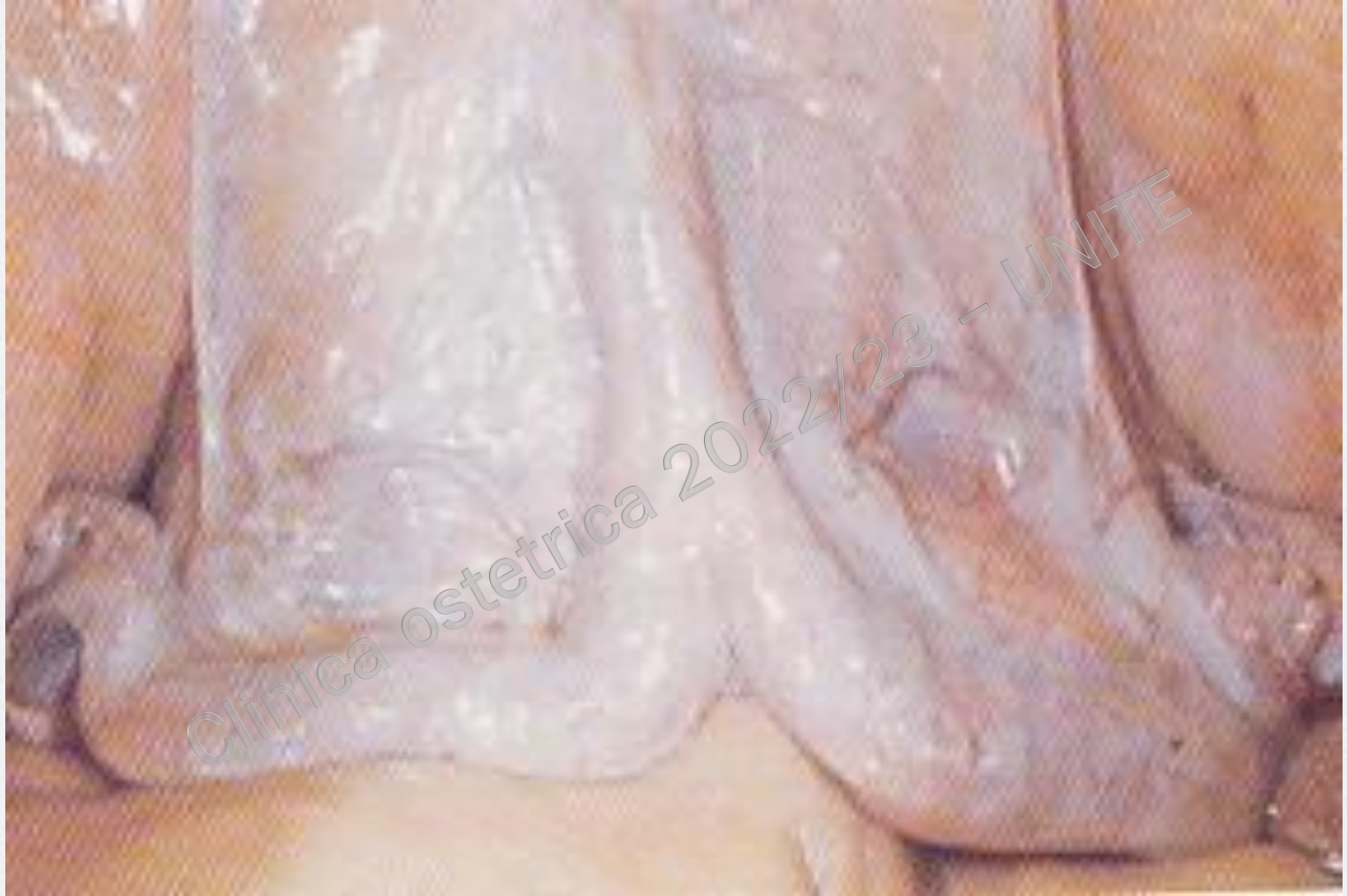18 gg

Clinica ostetrica 2022/23 - UNITE

GRAVIDANZA DI 14 gg



GRAVIDANZA DI 16 gg



ESAME CLINICO

- FENOMENO DI ESPANSIONE DELL'UTERO

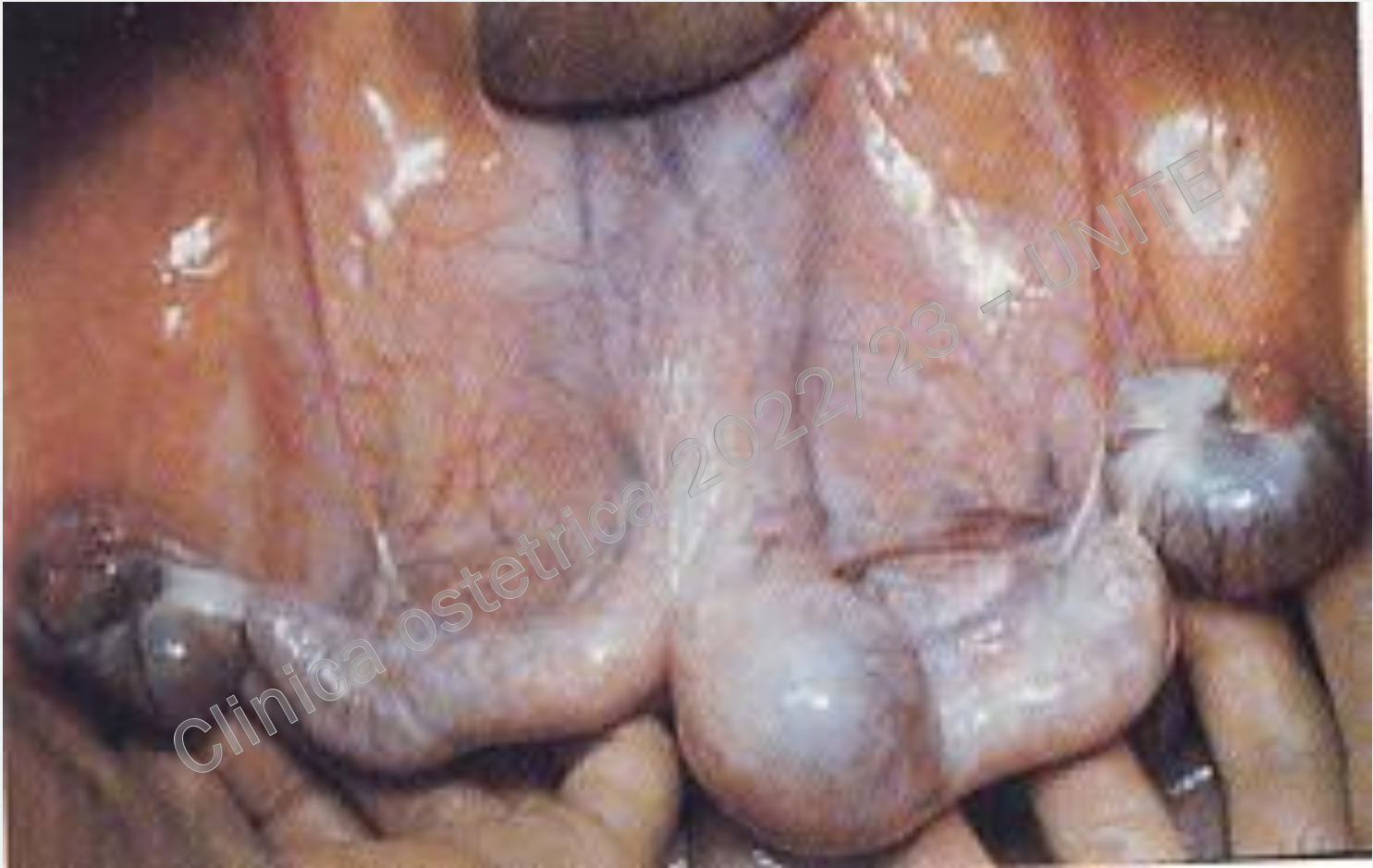 - aumento di volume circoscritto all'origine del corno gravido in corrispondenza della biforcazione

- GRAVIDANZA DI 35 - 45 gg

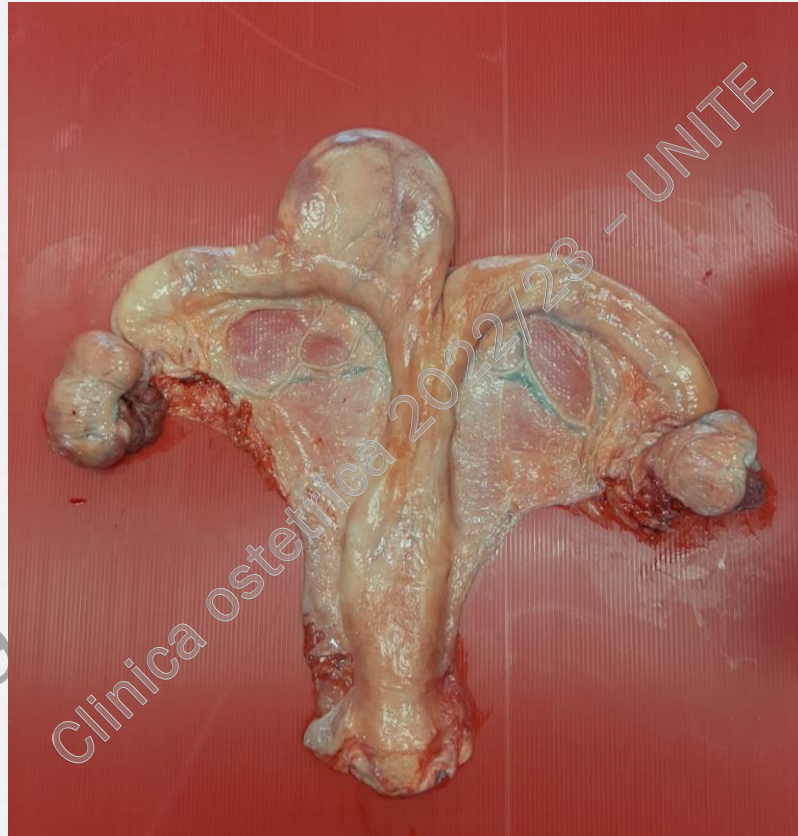 - diametro di dilatazione del corno 6-8 cm

Clinica Ostetrica 2022/23 - UNITE

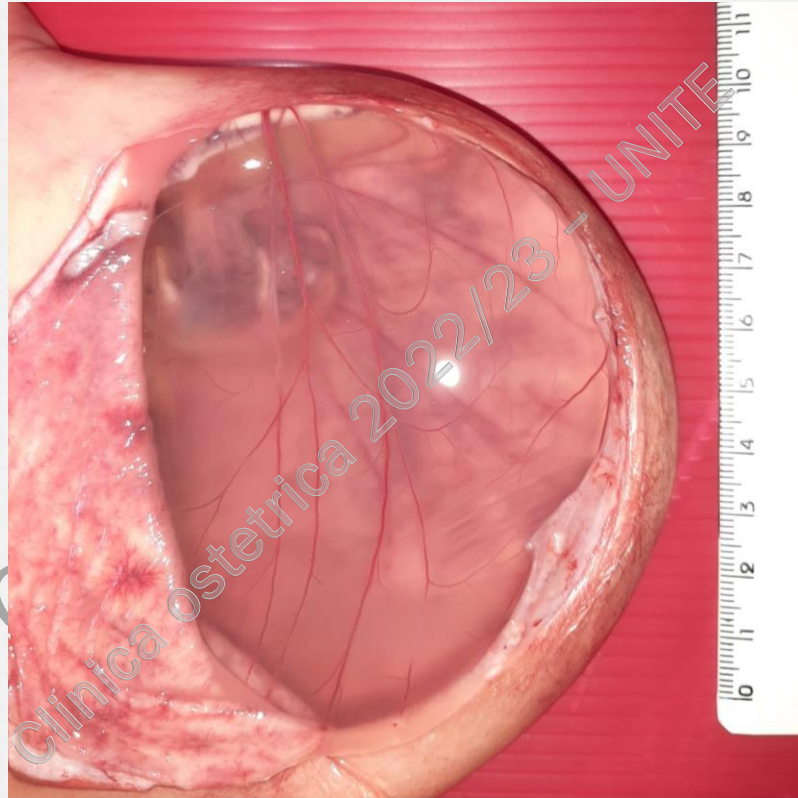
GRAVIDANZA DI 30 gg



GRAVIDANZA DI 45 gg



GRAVIDANZA DI 45 gg

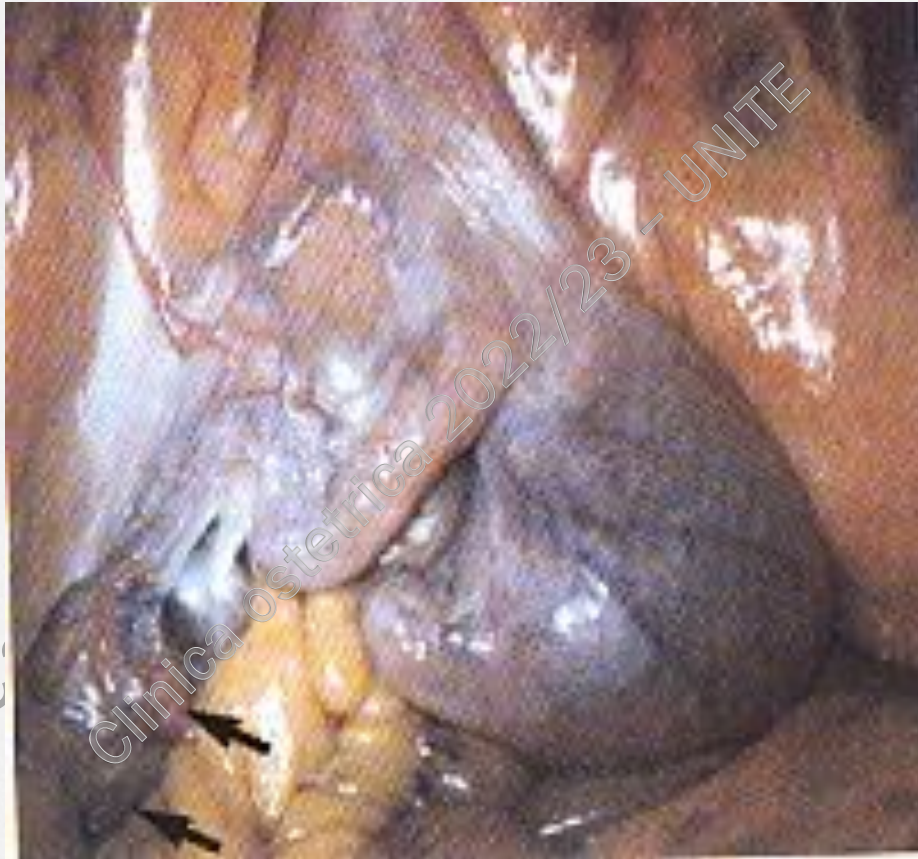

Clinica

Clinica ostetrica 2022/23 - UNITE

UNITE

GRAVIDANZA DI 50 gg
Diminuzione della contrattura dell'utero



ESAME CLINICO

- GRAVIDANZA DI **90** gg (3 mesi)
 - assottigliamento della parete
 - tensione dei legamenti larghi
 - posizionamento ovaie sul piano sagittale mediale
- GRAVIDANZA DI **150** gg (5 mesi)
 - Utero non palpabile
 - Ovaie piccole
 - Legamenti tesi e diretti verticalmente
- GRAVIDANZA DI **210** gg (7 mesi)
 - Possibilità di palpare parti fetali

Sintomatologia Mucose Genitali

o Mucosa vaginale

→ opaca, colore da rosso pallido ad anemico, coperta da muco pastoso adesivo

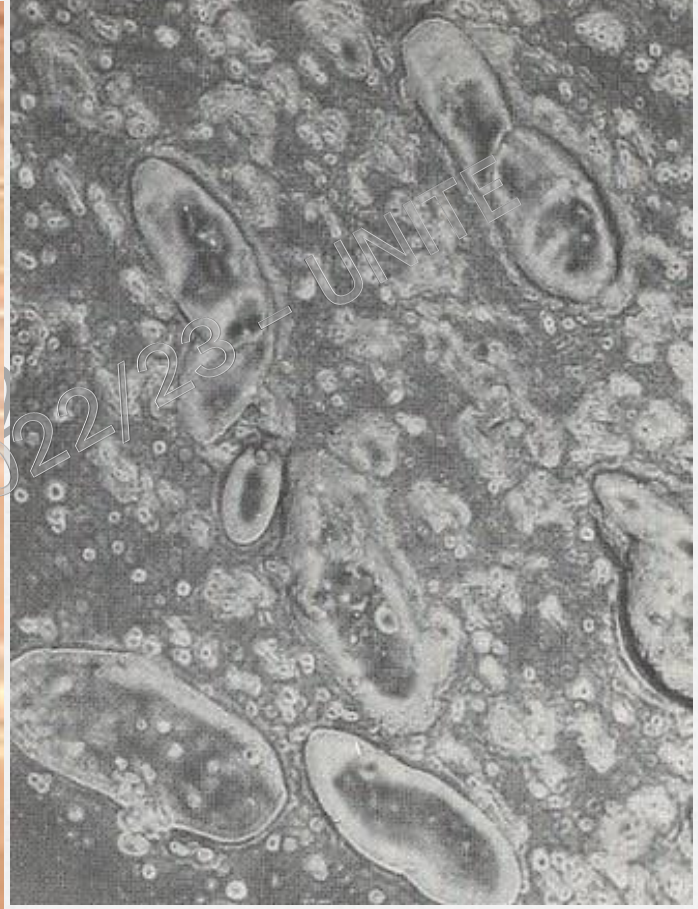
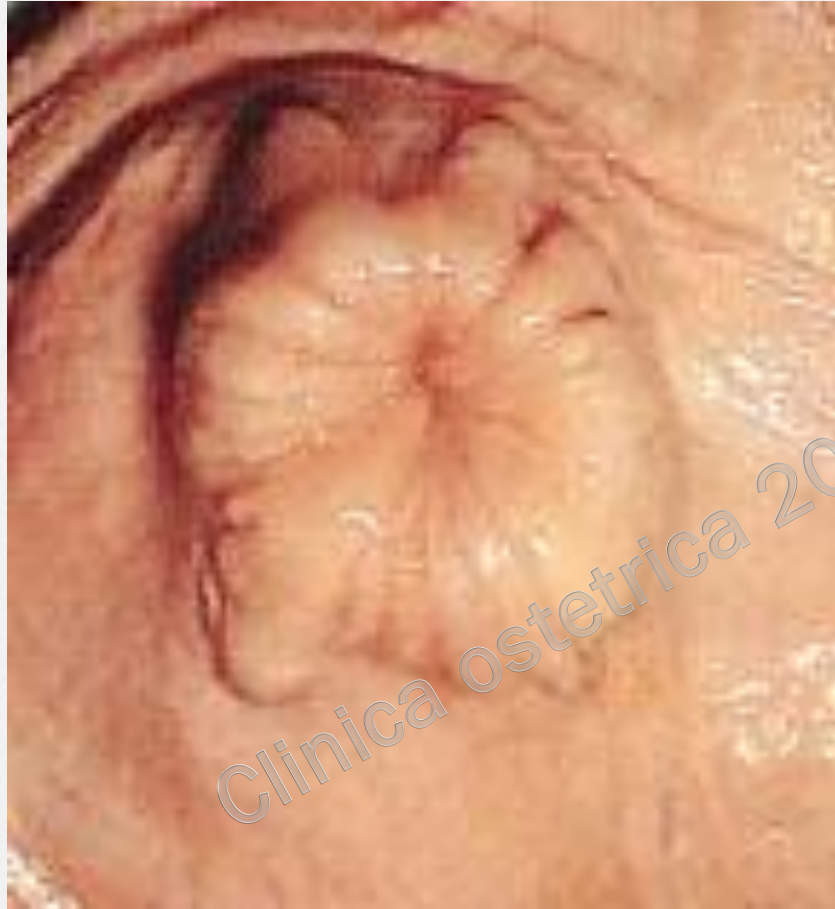L'ADESIVITA' DELLA MUCOSA VAGINALE E' UN SINTOMO CARATTERISTICO DELLA GRAVIDANZA

o Porzione vaginale della cervice

→ forma conica, piccola e dura, l'orificio esterno è chiuso, giace sulla parete ventrale o addossata a quella laterale della vagina

o Striscio vaginale

→ presenza di grandi cellule navicolari (a forma di barca)



Clinica ostetrica 2022/23 - UNITE

ESAME ECOGRAFICO

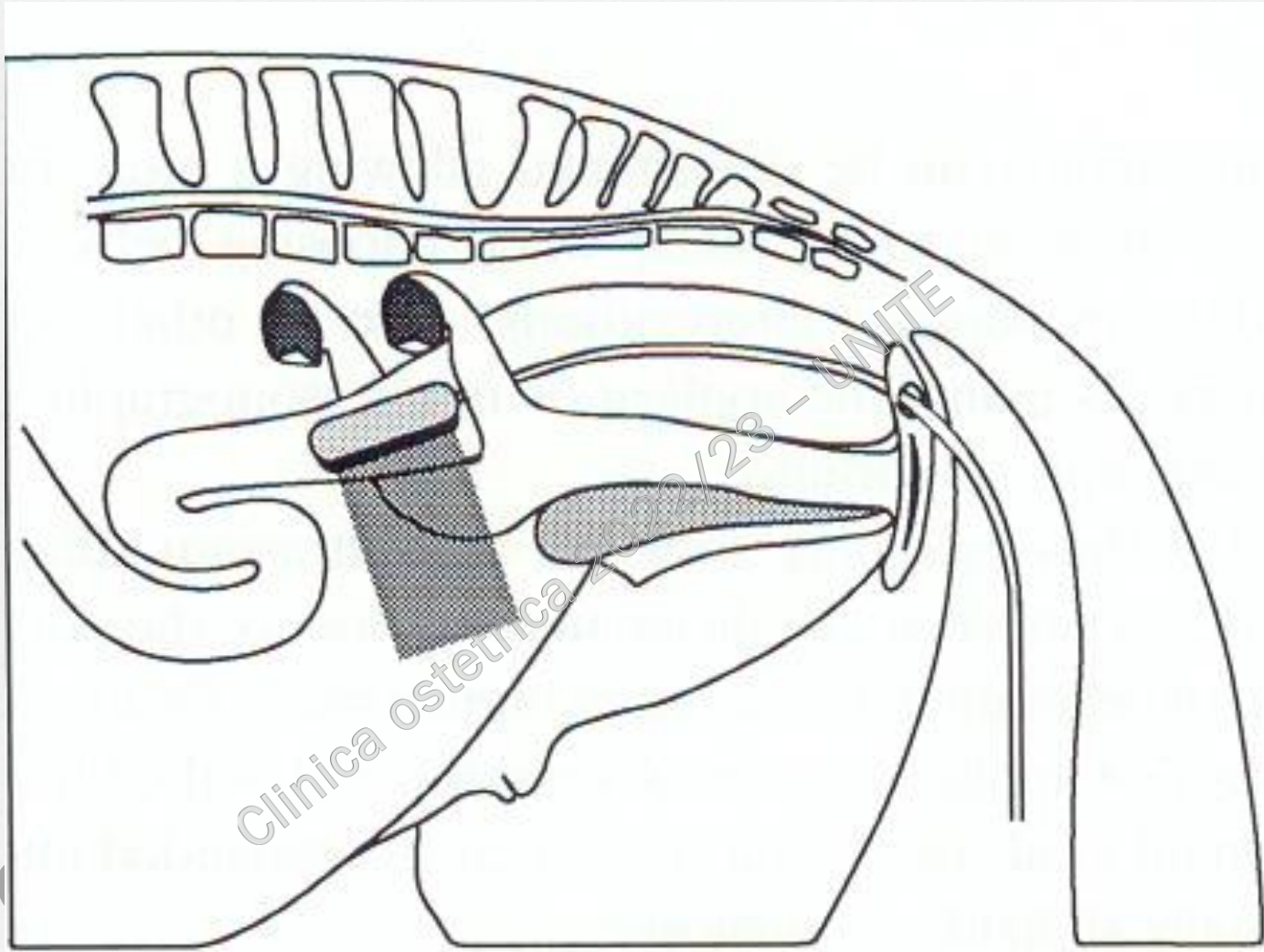
o Trans-rettale

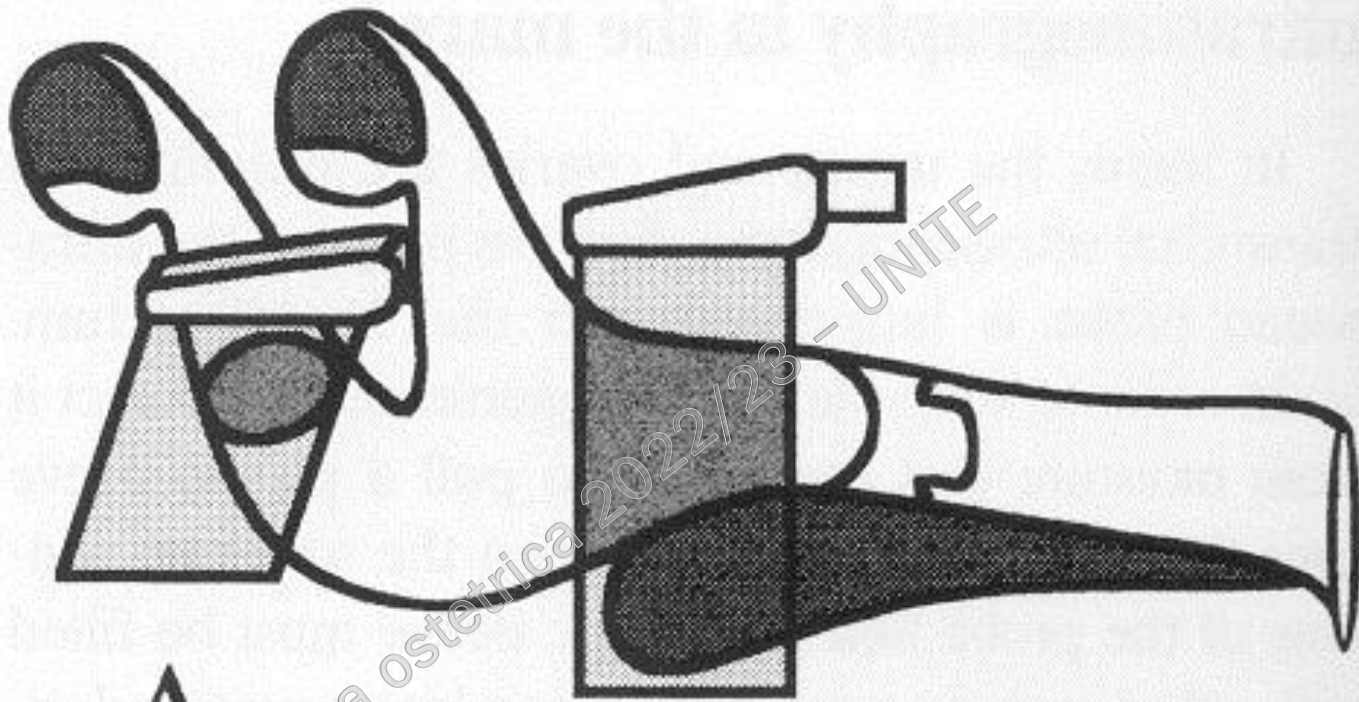
- o Sonda Rettale 5 Mhz
- o 14 - 120gg

o Trans addominale

- o Sonda Convex 3,5 Mhz
- o 150 - 280gg
- o Punti di reperi: ghiandola mammaria, linea alba, ombelico







A

B

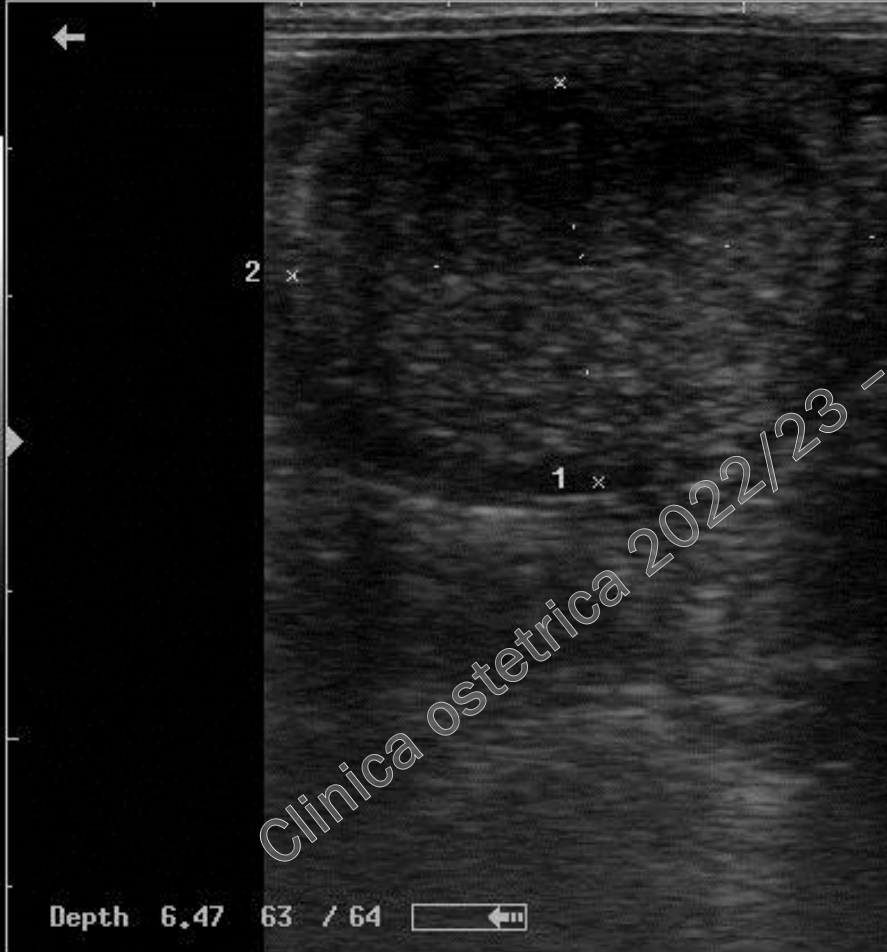BG84 / MG84 / AP7 / IP4 / FR48 26/03/2018

Name

ID

75L50EAV 7.5M

10:28:37



- B MEAS
- Distance
- Cir/Area ▶
- Volume ▶
- Ratio
- % Stenosis ▶
- Angle
- Histogram ▶
- Profile
- Others ▶
- Print Report

Dist1 27.2mm

Dist2 41.8mm

Depth 6.47 63 / 64

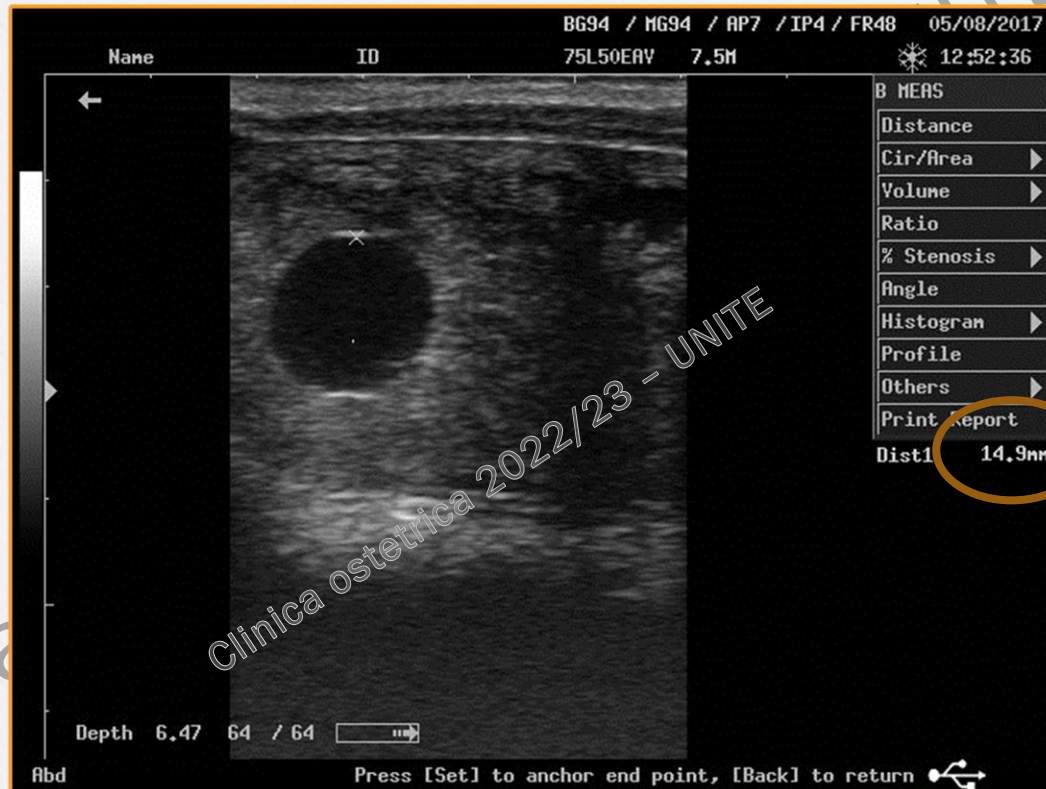Abd

Dist: press [Set] to anchor start point

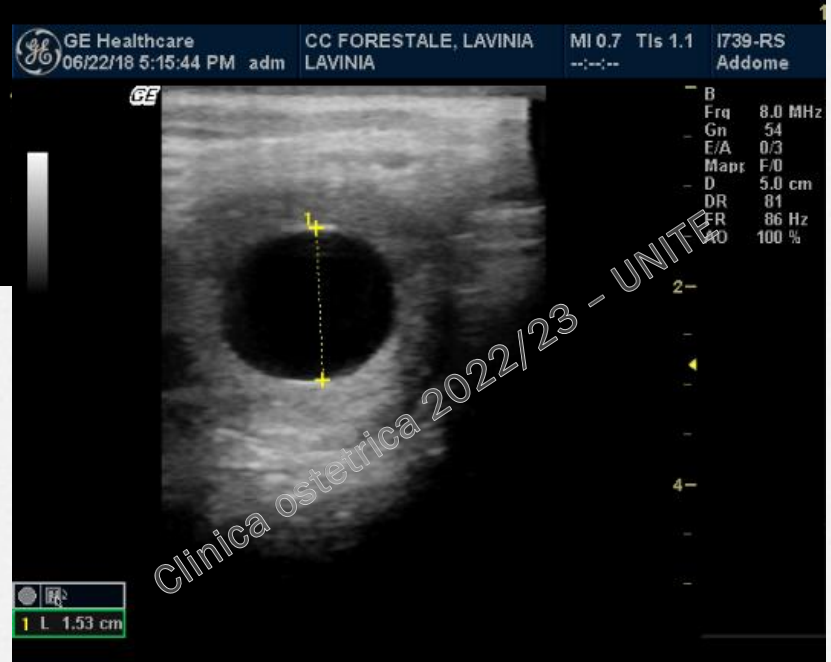
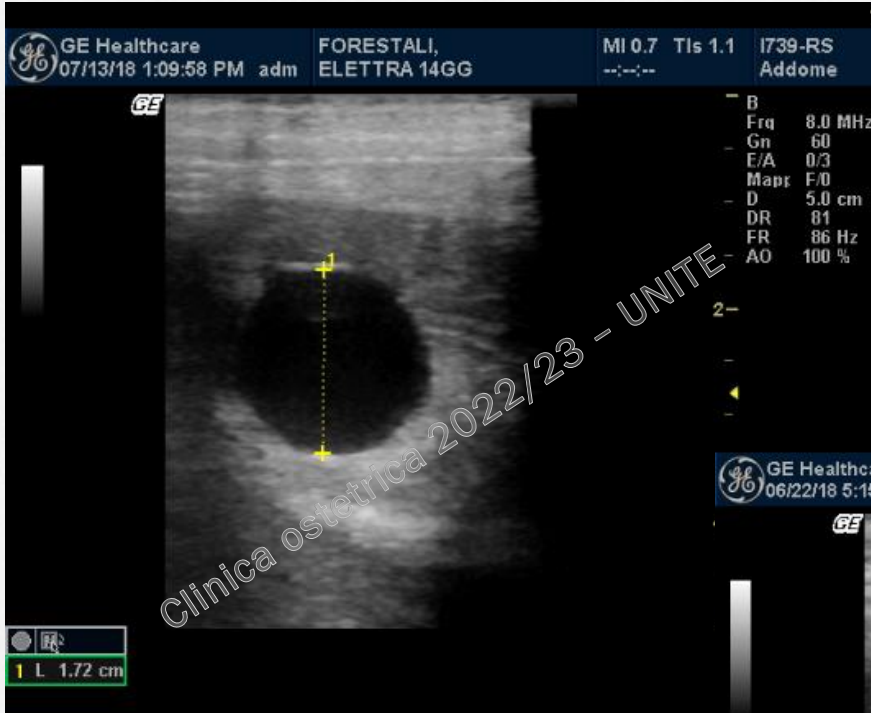


Diagnosi precoce

o 14 gg post- ovulazione



! Cisti endometriali/gravidanza gemellare !



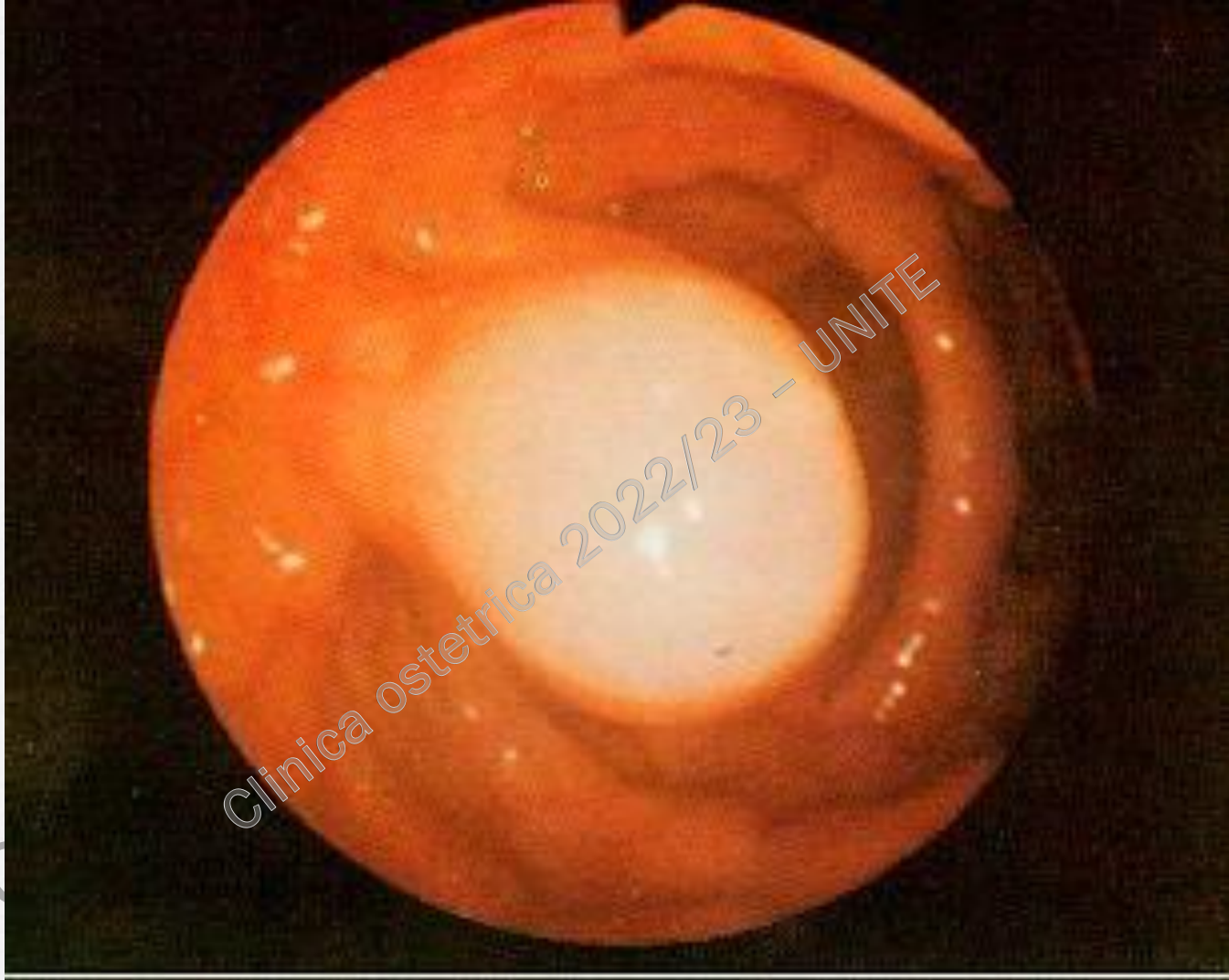Clinica Ostetrica

Clinica ostetrica 2022/23 - UNITE

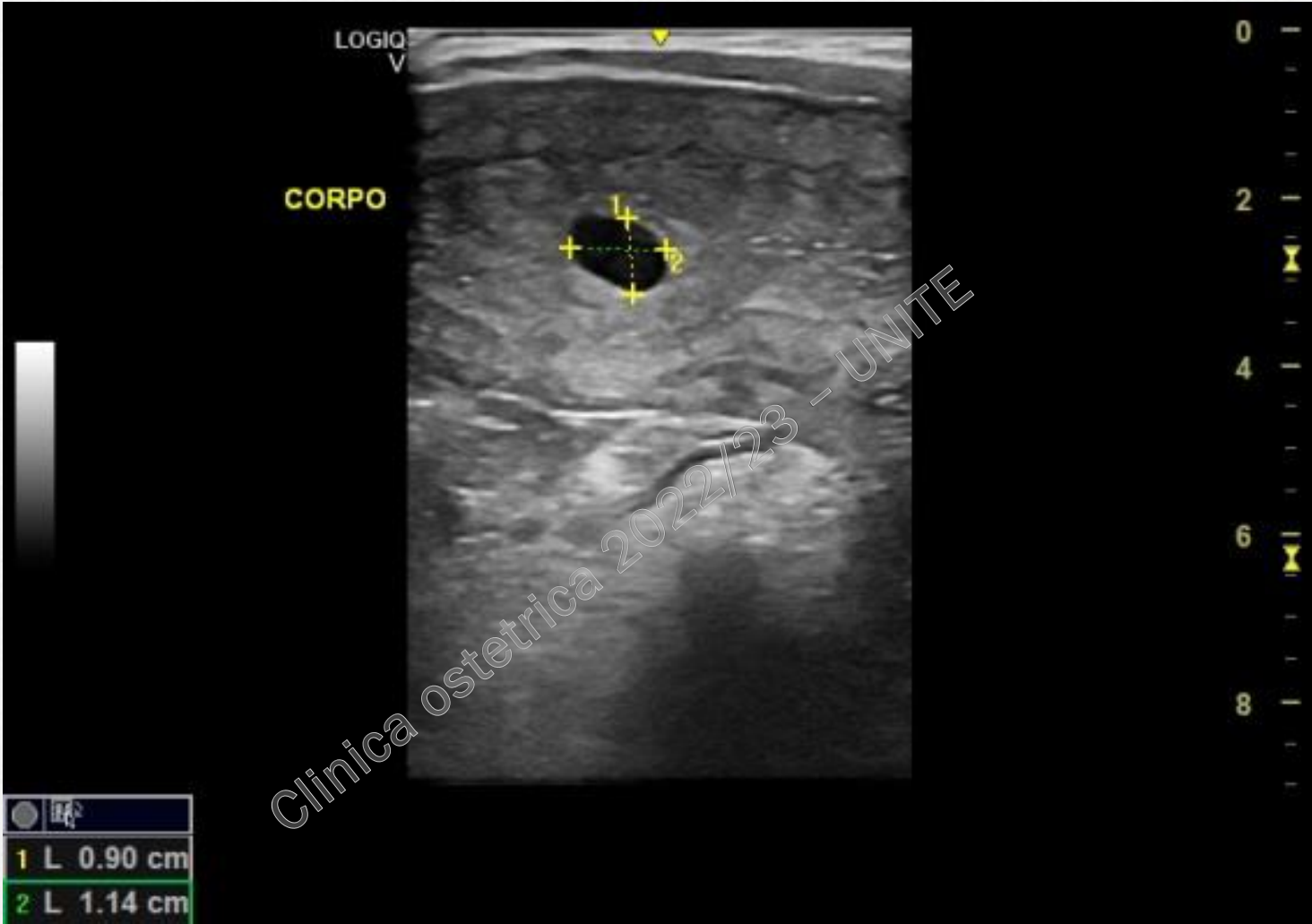
I739 - UNITE

d/d Cisti Endometriali

- o Le cisti endometriali unilobate all'esame ecografico appaiono come strutture sferiche anecogene simili alla vesciola embrionale
- Esame ecografico preliminare con mappatura delle cisti permette di conoscere le strutture presenti in utero prima della gravidanza
- Con il progredire della gestazione presenza del polo embrionale, battito cardiaco e deformazione della struttura sferica permette la diagnosi differenziale



Clinica ostetrica 2022/23 - UNITE



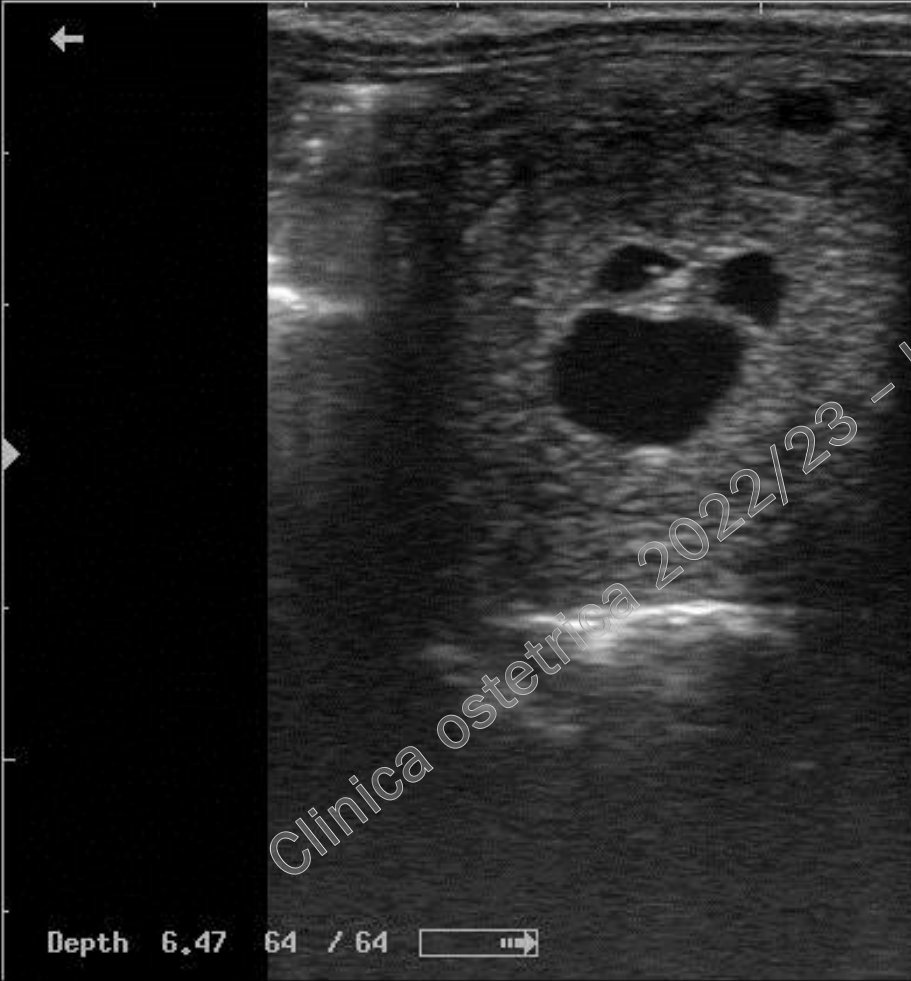BG98 / MG98 / AP7 / IP4 / FR48 04/09/2018

Name

ID

75L50EAY 7.5M

10:26:27



FREEZE MENU

Review/Stop

Speed 15

B Post Proc ▶

Print Report

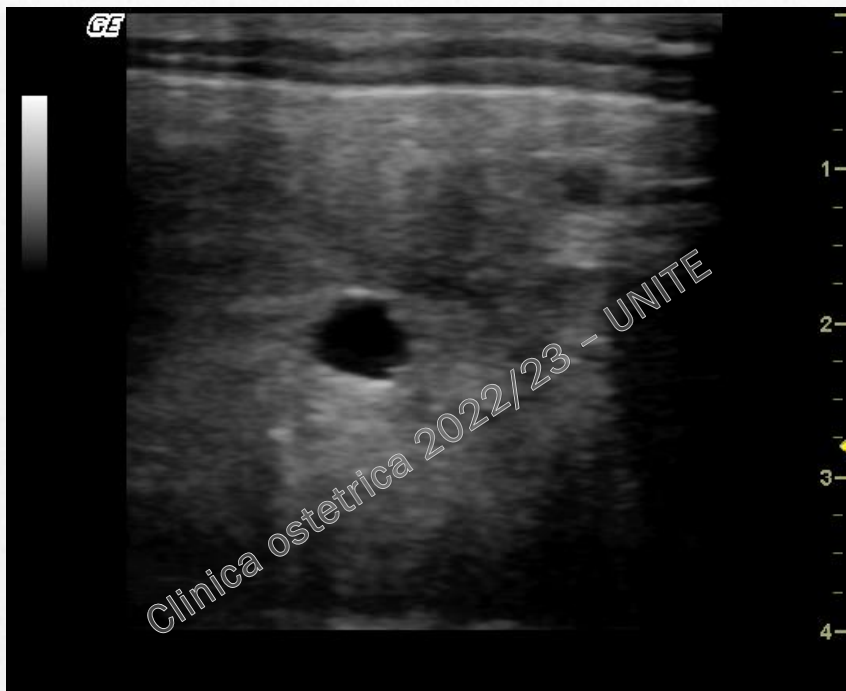Clinica ostetrica 2022/23 - UNITE

Depth 6.47 64 / 64

Abd

Operation prompt information





BG98 / HG98 / AP7 / IP4 / FR48 31/07/2018
ID 75L50EAV 7.5M 10:28:01

B MERS

- Distance
- Cir/Area ▶
- Volume ▶
- Ratio
- % Stenosis ▶
- Angle
- Histogram ▶
- Profile
- Others ▶
- Print Report

Dist1 7.55mm

Depth 6.47 64 / 64

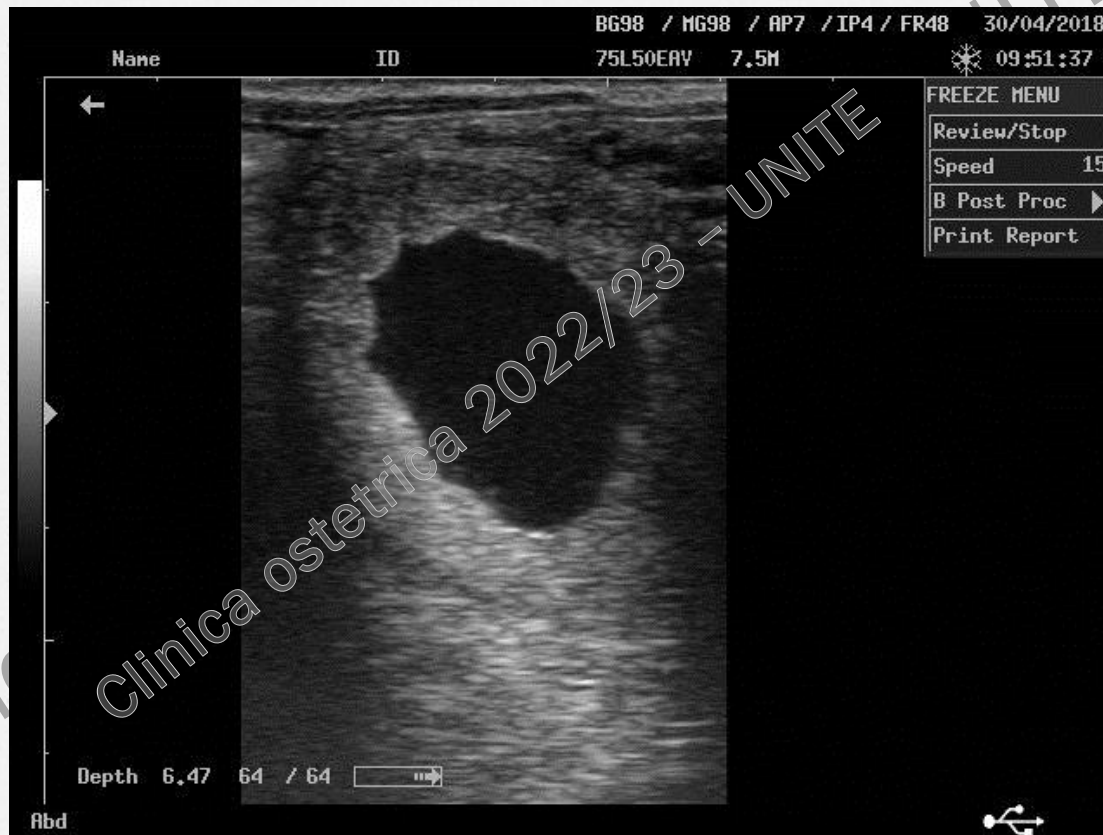Abd Press [Set] to anchor end point, [Back] to return

Clinica Ostetrica

Clinica ostetrica 2022/23 - UNITE

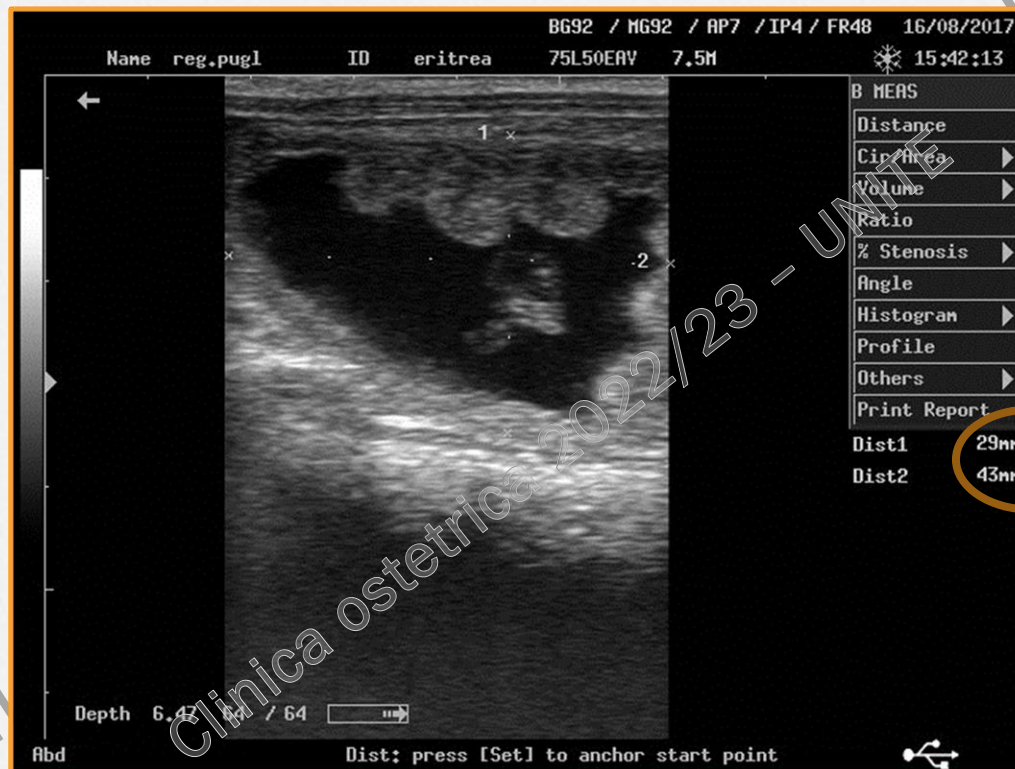Clinica ostetrica 2022/23 - UNITE

Diagnosi di gravidanza 20gg



Diagnosi di conferma

o 25 gg post-ovulazione



o Valutazione del battito cardiaco

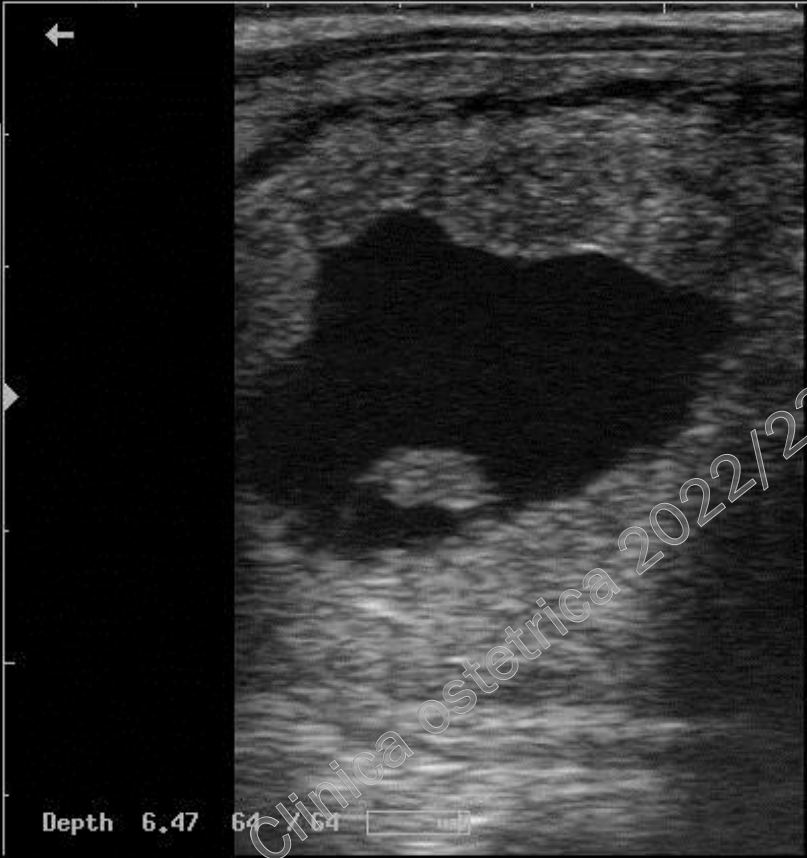BG94 / MG94 / AP7 / IP4 / FR48 19/07/2018

Name

ID

75L50EAV 7.5M

12:03:10



- B MEAS
- Distance
- Cir/Area ▶
- Volume ▶
- Ratio
- % Stenosis ▶
- Angle
- Histogram ▶
- Profile
- Others ▶
- Print Report

Depth 6.47 64 64

Abd

Dist: press [Set] to anchor start point

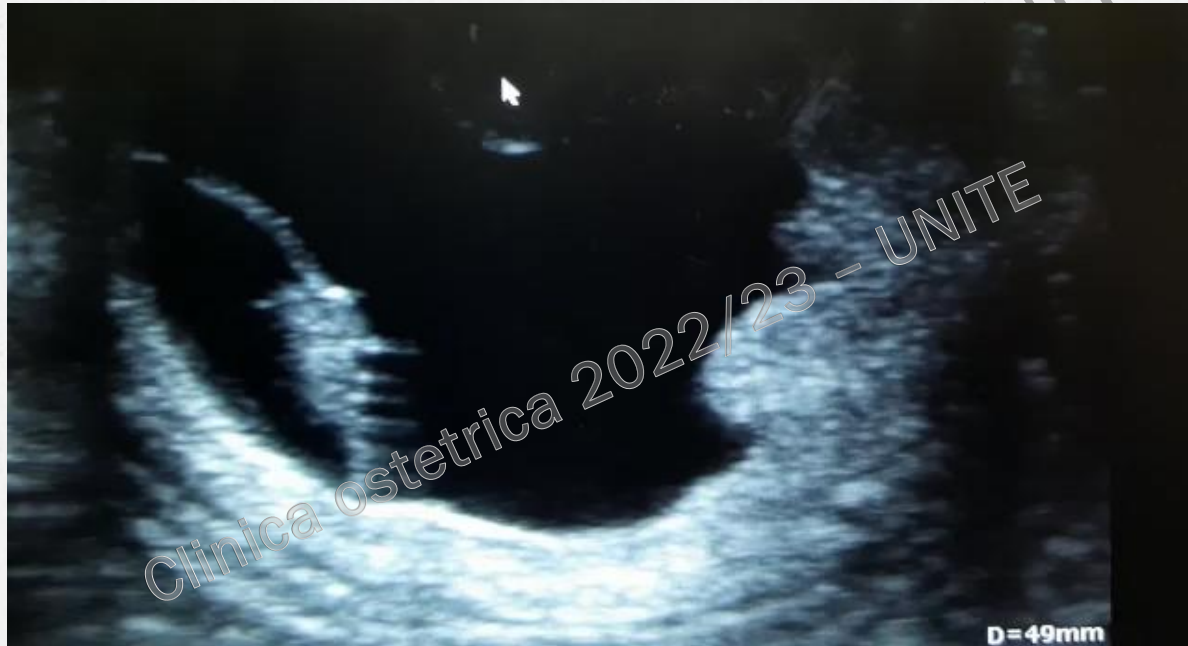

Clin

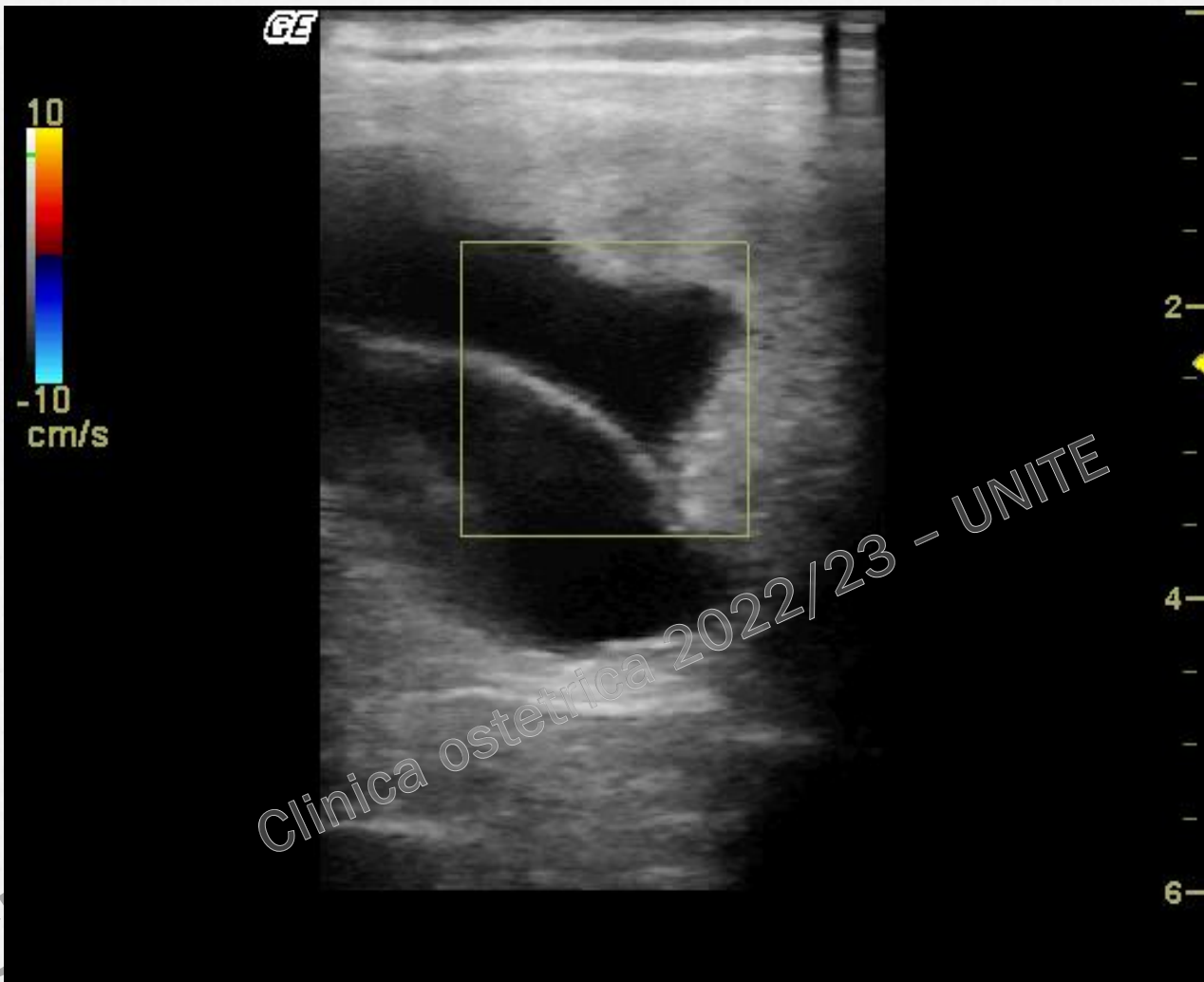Clinica ostetrica 2022/23 - UNITE

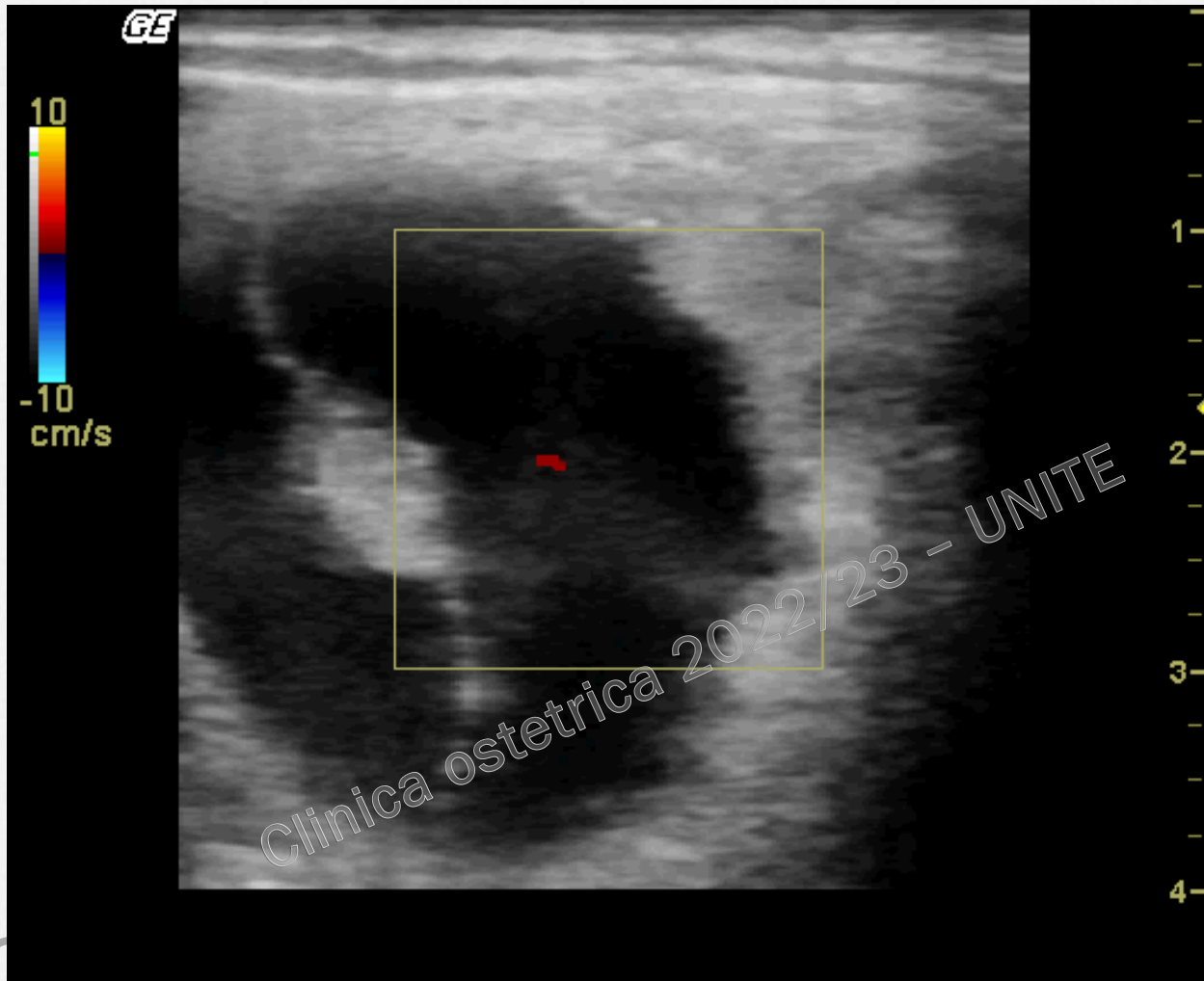
Diagnosi di conferma

- 25 gg post-ovulazione

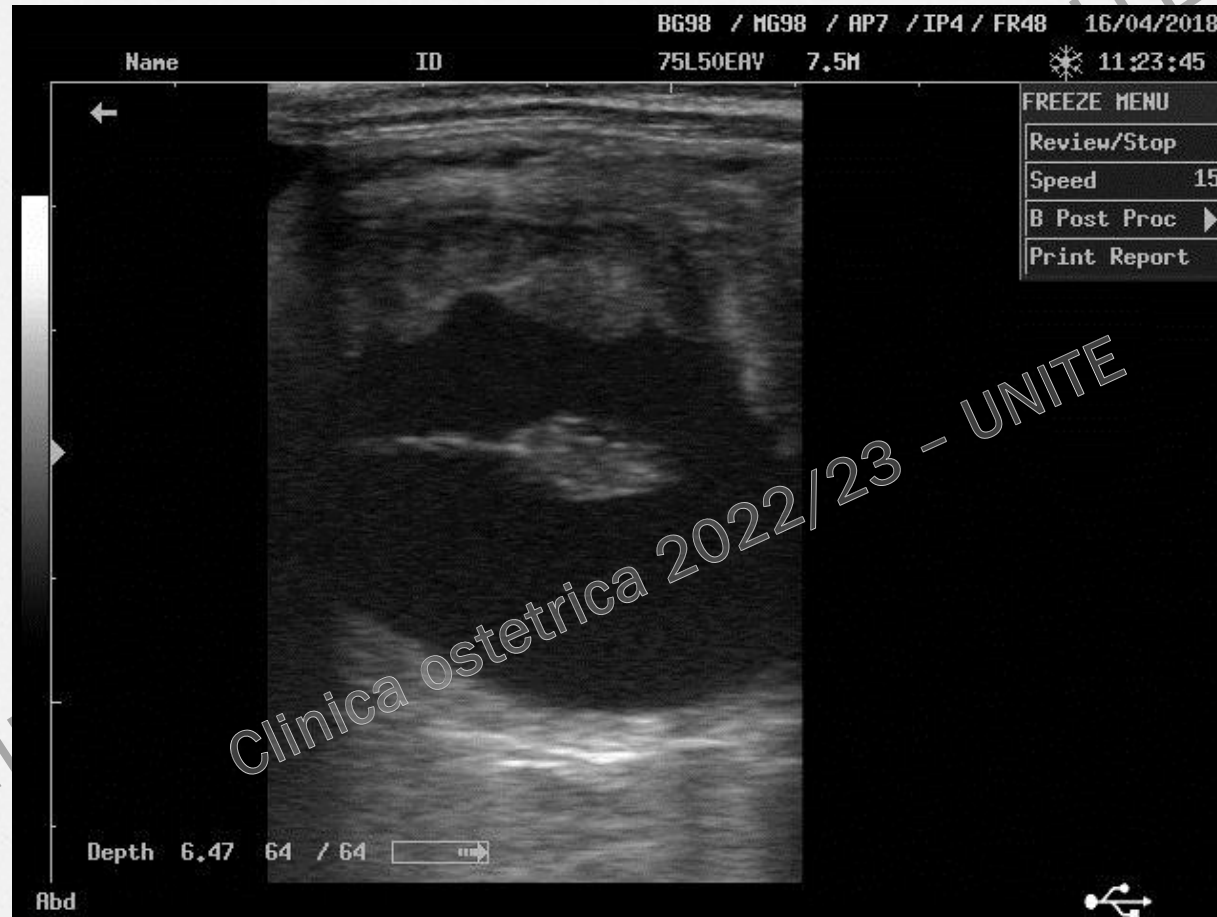

- Valutazione del battito cardiaco



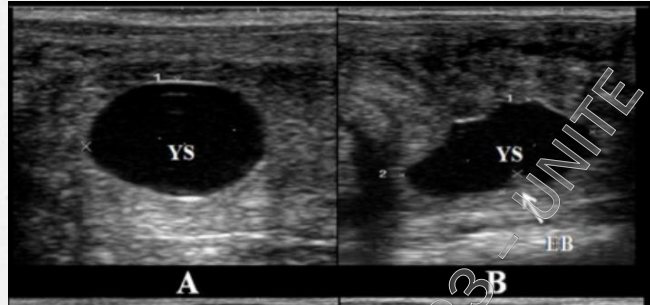


Diagnosi di gravidanza 30gg



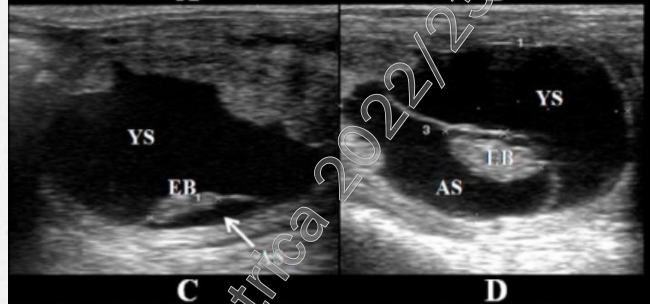
Diagnosi ecografica

15gg



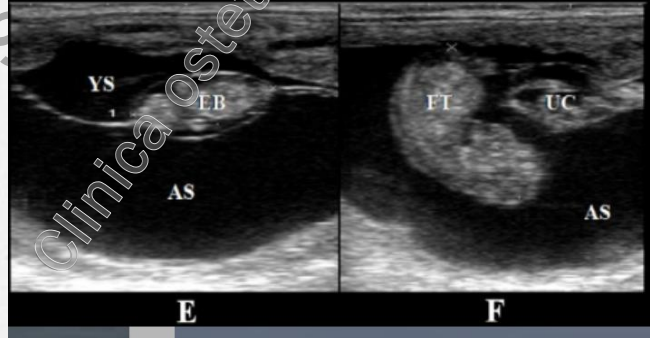
20gg

25gg



30gg

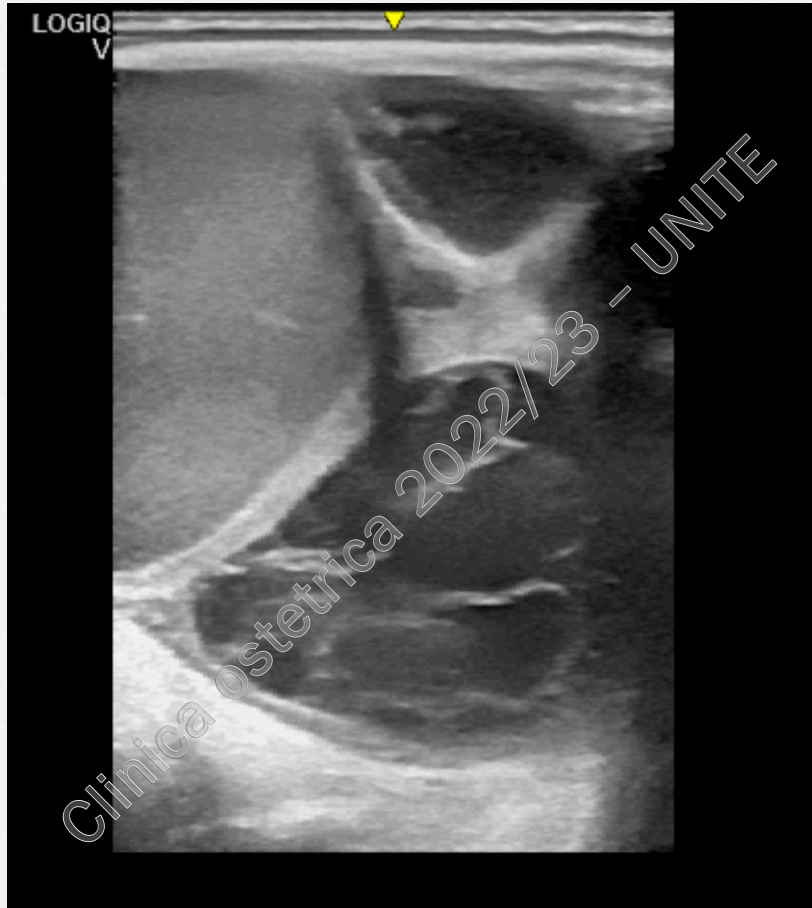35gg



45gg

Clinica Ostetrica 2022/23 - UNIFE

40° Giorno di gestazione

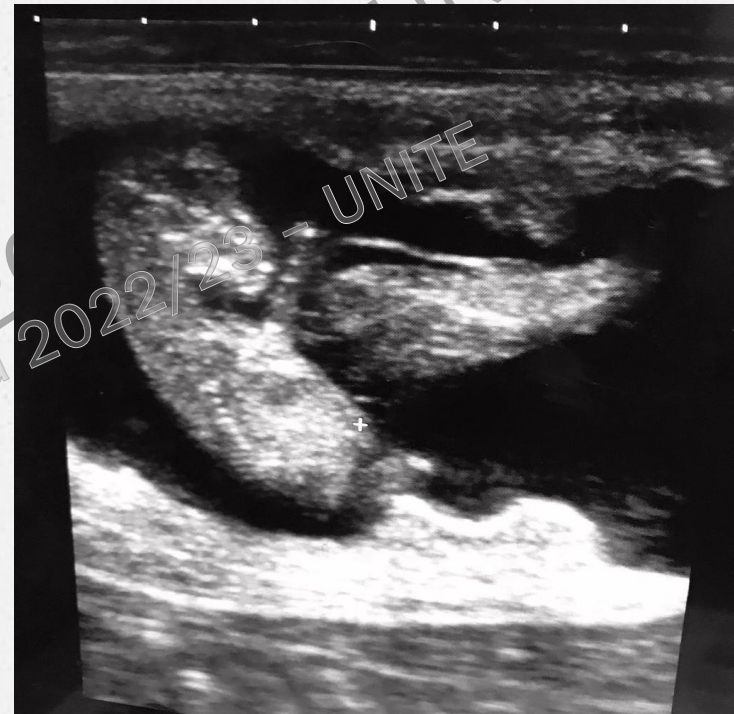
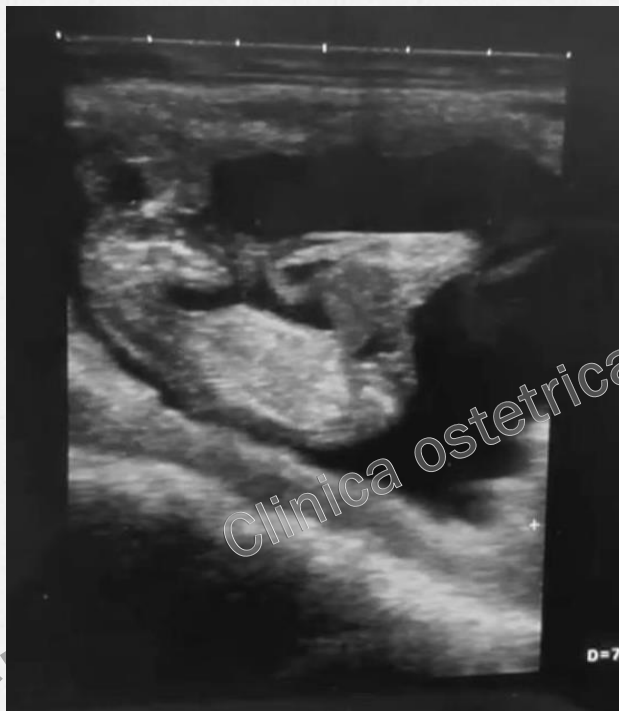
A partire dal 40° gg:

- o Produzione eCG
- o Corpi lutei accessori
- o Inizio placentazione
- o Organogenesi completa
- o Inizio fase fetale

Diagnosi morfologica

o 70-90gg



Clinica ostetrica 2022/23 - UNITE

Diagnosi morfologica

- o Trachea
- o Arco costale
- o Polmoni
- o Fegato
- o Pacchetto intestinale
- o Gonadi
- o Arti
- o Scapola
- o Cuore (Frequenza cardiaca!)
- o Diaframma
- o Stomaco
- o Reni
- o Cordone ombelicale
- o Zoccolo

o Indicatori biometrici di crescita fetale:

- o Diametro orbitale
- o Diametro aortico
- o Diametro biparietale
- o Lunghezza del femore

Indicatori biometrici di crescita fetale

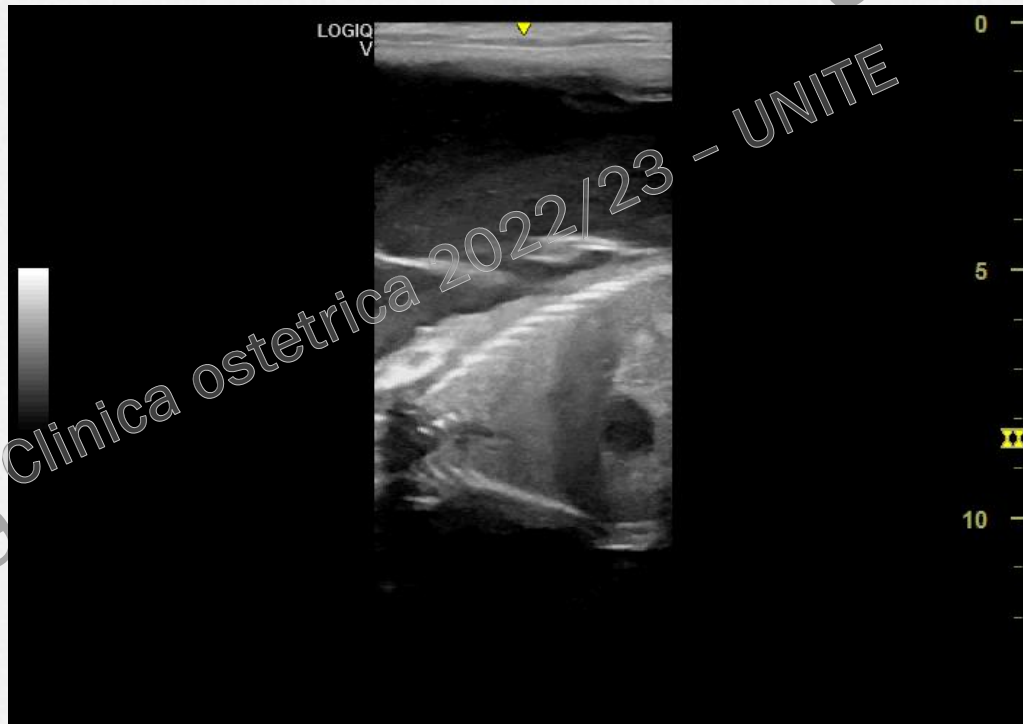- o Diametro aortico
(AortD)
- o Diametro orbitale
(EyeV)
- o Diametro biparietale
(BPD)
- o Lunghezza del femore
(FemurL)

Table 39.3 Predicted equine fetal measurements at specific gestation days in quarter-horse-type horses

Days	AortD (mm)	EyeV (mm ³)	BPD (mm)	FemurL (mm)
110	3.98	2668.67	30.78	20.07
120	4.95	3814.75	34.65	25.84
130	5.92	4960.82	38.4	31.61
140	6.9	6106.9	42.04	37.39
150	7.89	7252.98	45.57	43.16
160	8.85	8399.05	48.99	48.93
170	9.82	9545.13	52.29	54.7
180	10.79	10691.2	55.48	60.48
190	11.77	11837.28	58.57	66.25
200	12.74	12983.36	61.54	72.02
210	13.72	14129.43	64.39	77.8
220	14.69	15275.51	67.14	83.57
230	15.67	16421.58	69.78	89.34
240	16.64	17567.66	72.3	95.11
250	17.61	18713.73	74.71	100.89
260	18.59	19859.81	77.01	106.66
270	19.56	21005.89	79.2	112.43
280	20.54	22151.96	81.27	
290	21.51	23298.04	83.24	
300	22.49	24444.11	85.09	
310	23.46	25590.19	86.83	
320	24.43	26736.27	88.46	
330	25.41	27882.34		
340	26.38	29028.42		
350	27.36	30174.49		

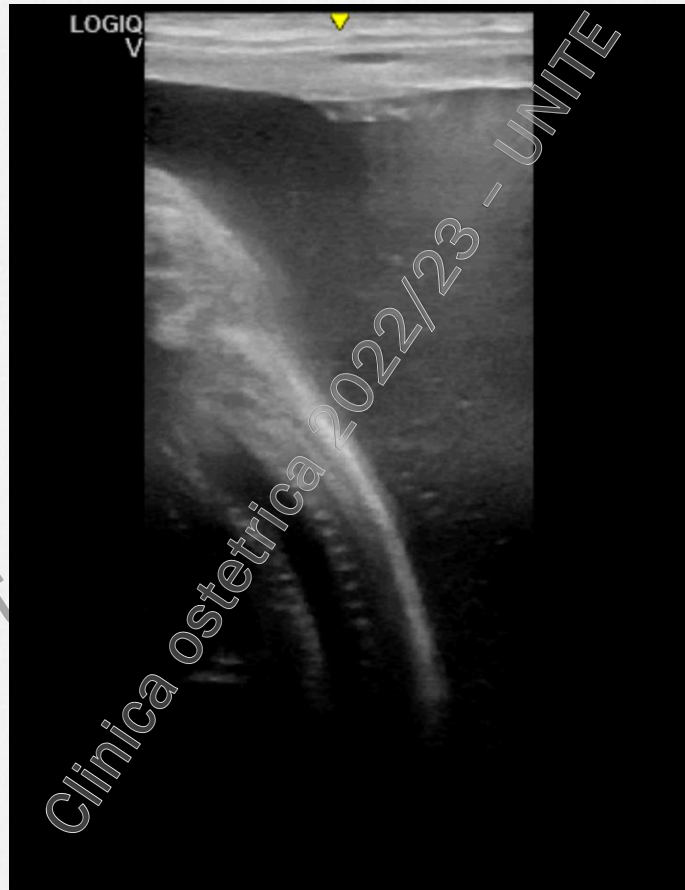Diagnosi morfologica

o 90-110gg



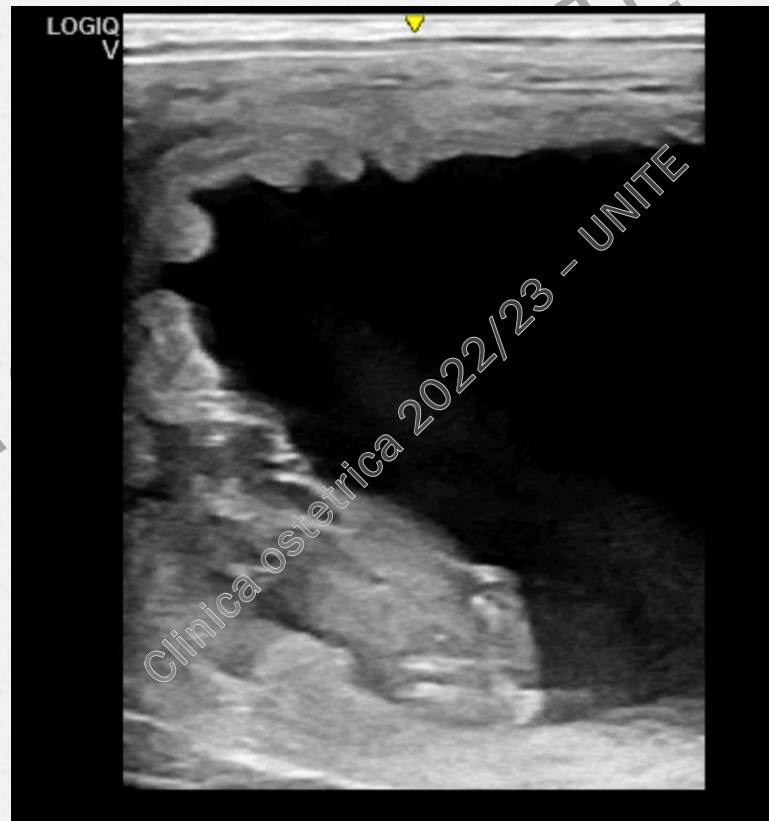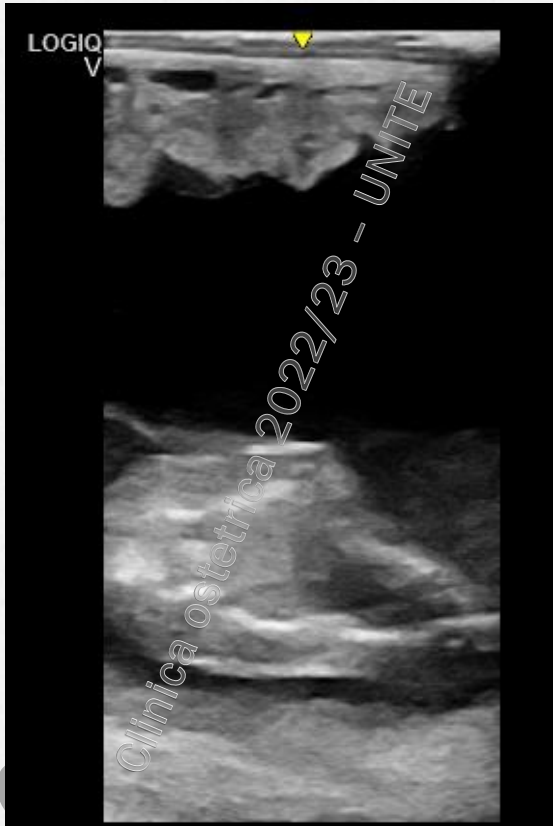Diagnosi morfologica

o 90-110gg



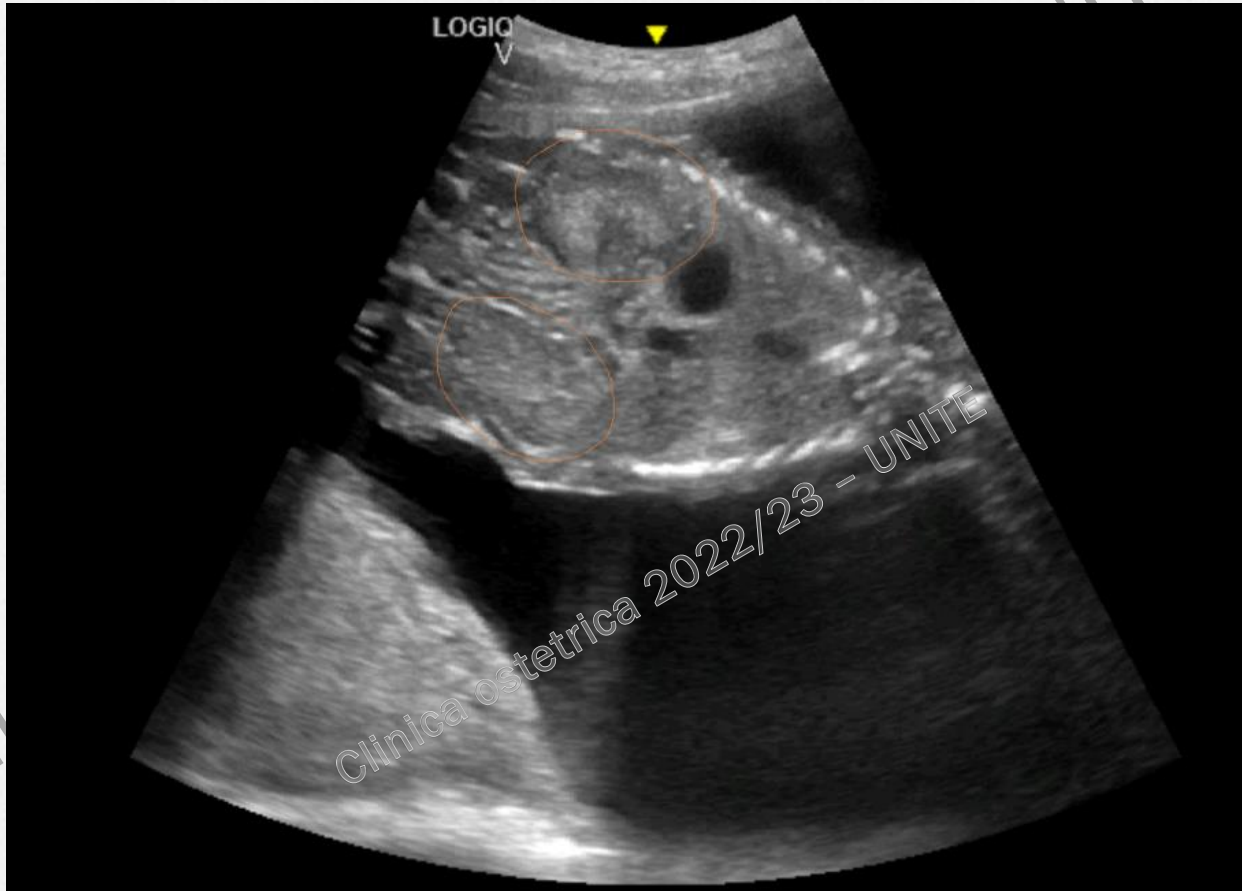
Sessaggio del feto

o 60-70gg → Sessaggio: rapporto tubercolo genitale/femori



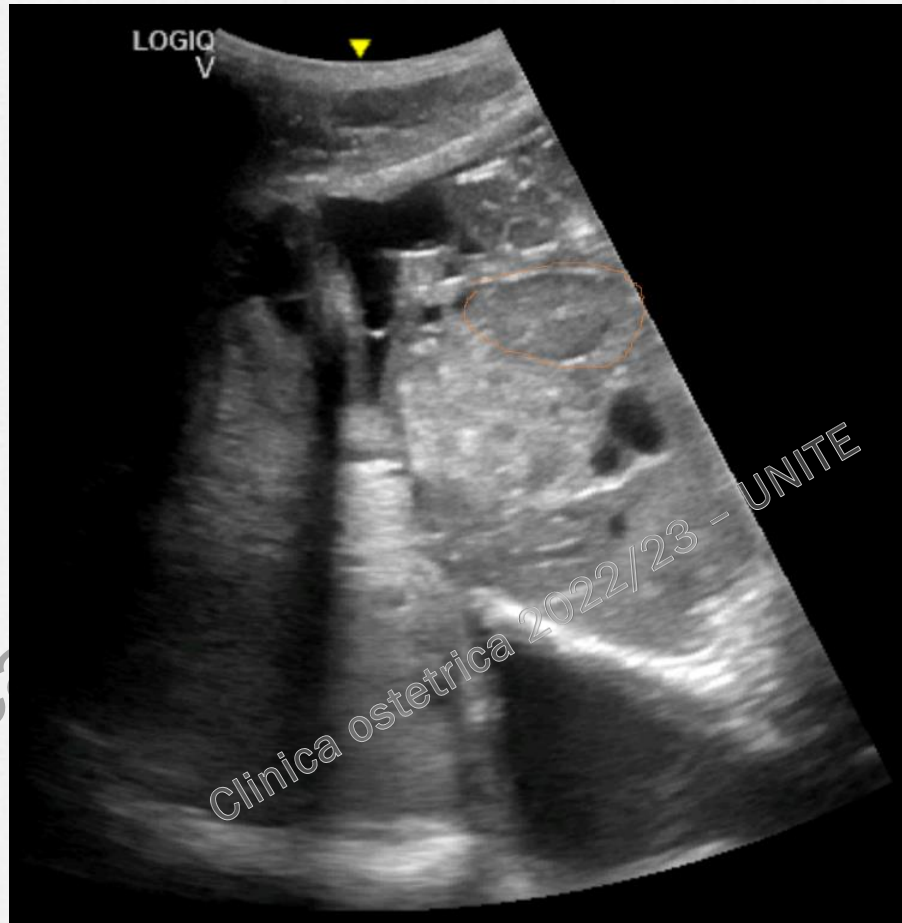Sessaggio del feto

o 120gg : corticale ovarica vs mediastino testicolare



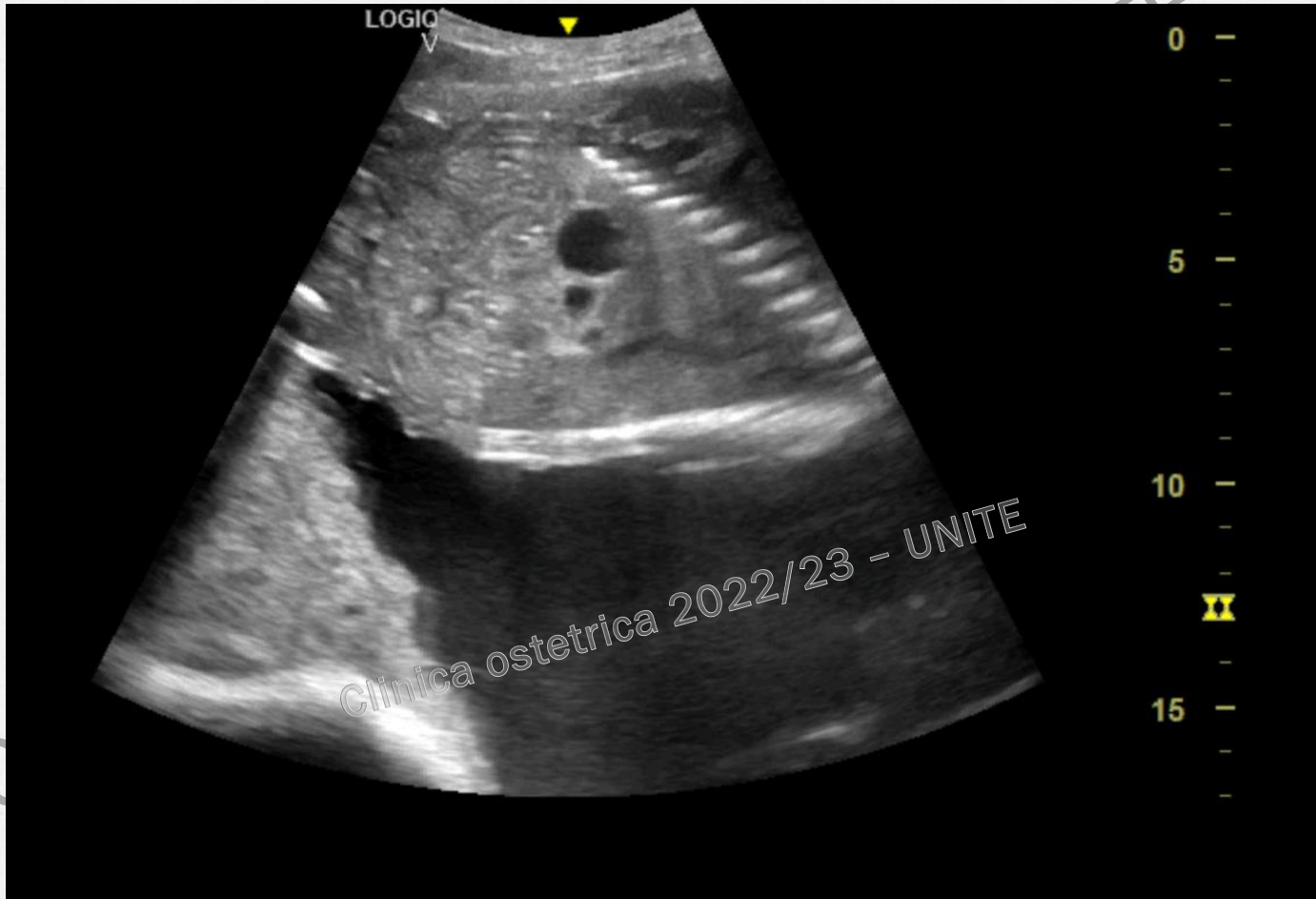Sessaggio del feto

- 120gg: corticale ovarica vs mediastino testicolare



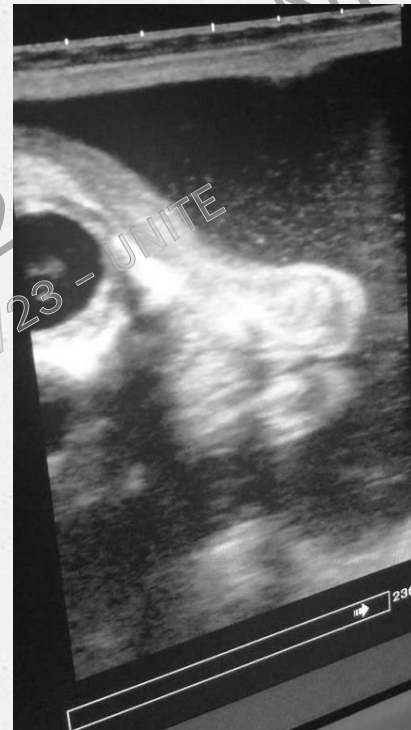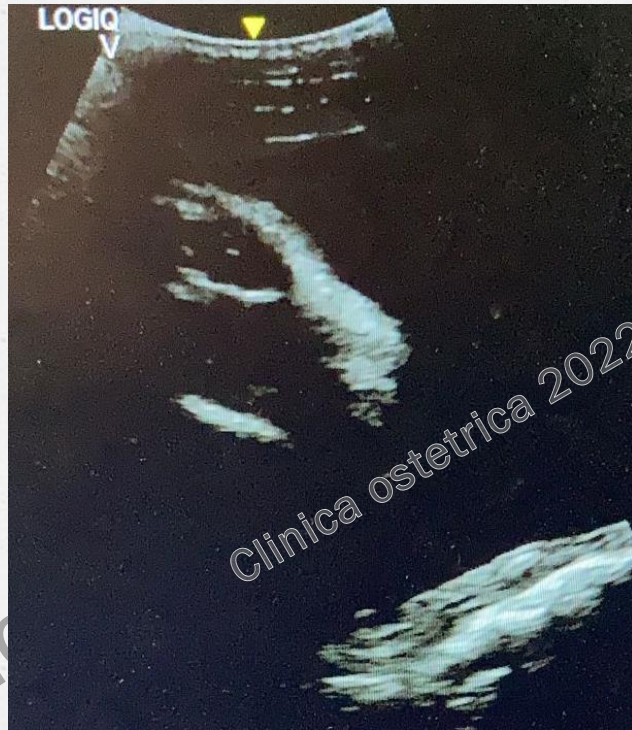Diagnosi morfologica

o 150 gg - 210gg → approccio transaddominale



Diagnosi a termine

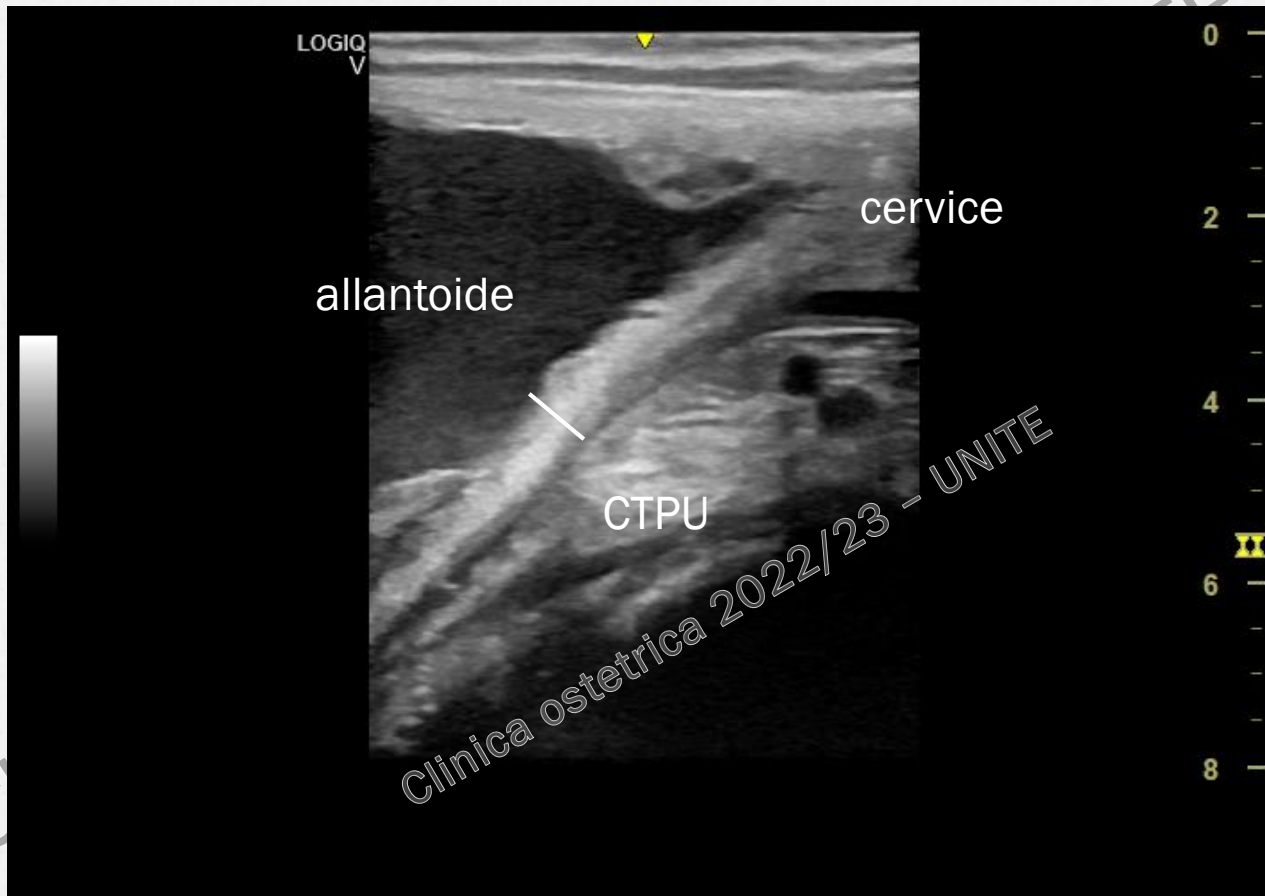
o 210 - 280gg



o vitalità fetale - presentazione

Spessore utero-placentare

- CTPU: combined thickness of the uterus and placenta



Spessore utero-placentare

Table 39.1 Normal and suggested abnormal values of the combined thickness of the uterus and placenta (CTUP) from 4 months of gestation to term using the transrectal ultrasound approach in quarter-horse-type horses.

Month of gestation (days)	Mean CTUP (mm)	95% CI (mm)		Abnormal CTUP (mm)
		Lower limit	Upper limit	
4 (91–120)	3.98	3.81	4.47	>7
5 (121–150)	3.58	3.50	3.81	>7
6 (151–180)	3.84	3.78	4.04	>7
7 (181–210)	3.91	3.86	4.07	>7
8 (211–240)	4.33	4.21	4.69	>7
9 (241–270)	4.38	4.28	4.66	>7
10 (271–300)	5.84	5.53	6.77	>8
11 (301–330)	7.35	6.93	8.54	>10
12 (331–360)	9.52	8.51	11.77	>13

CI, confidence interval.

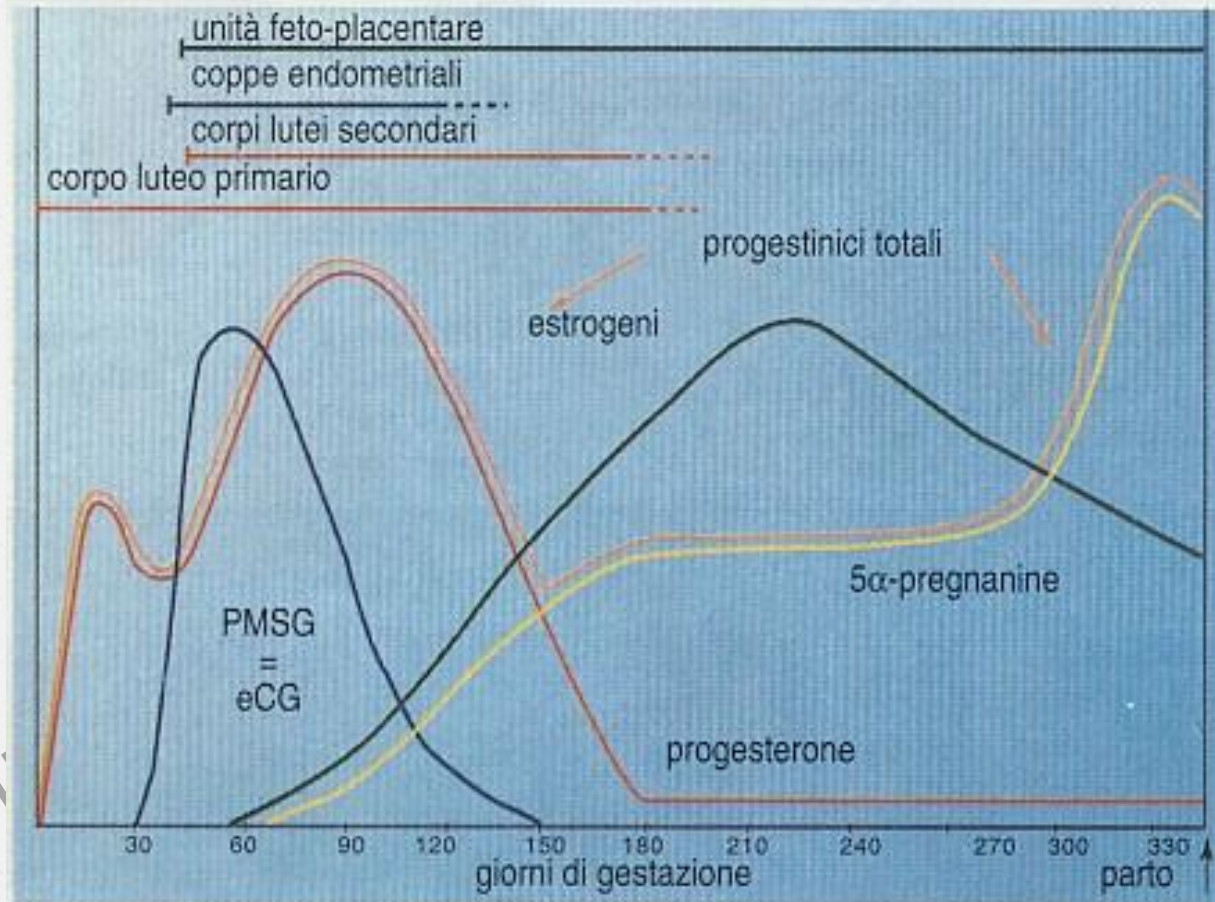
Adapted from Renaudin *et al.* (1997).

Vantaggi esame ecografico

- Precocità della diagnosi
- Diagnosi di gemellarità

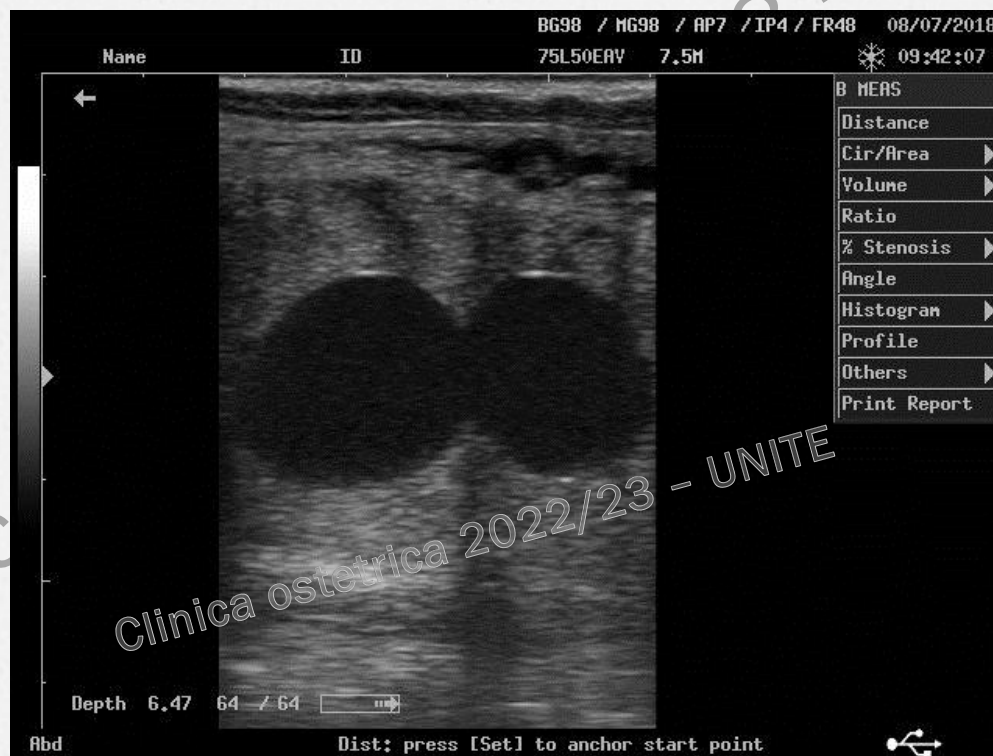

Figura 3. Rappresentazione schematica dell'evoluzione della concentrazione ormonale ematica durante la gravidanza nella cavalla (Secondo Ginther [13] e McKinnon [17]).



REAZIONI BIOLOGICHE

o REAZIONE DI GALLI- MAININI

→ Inoculazione siero di cavalla in rana acquatica verde maschio e valutazione produzione di spermatozoi nelle urine

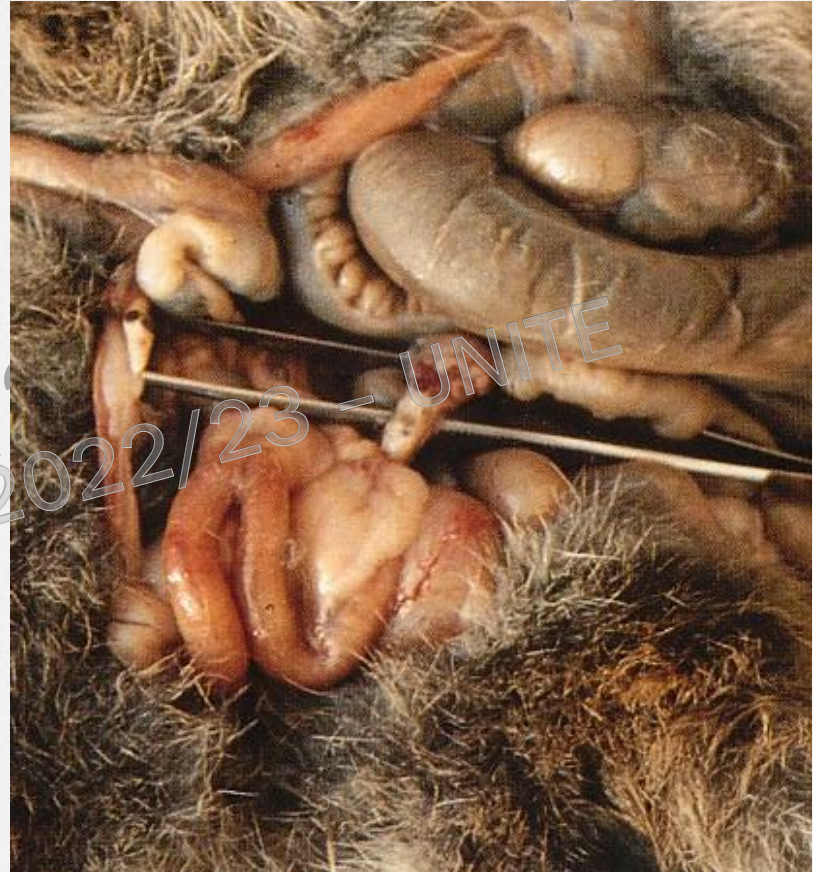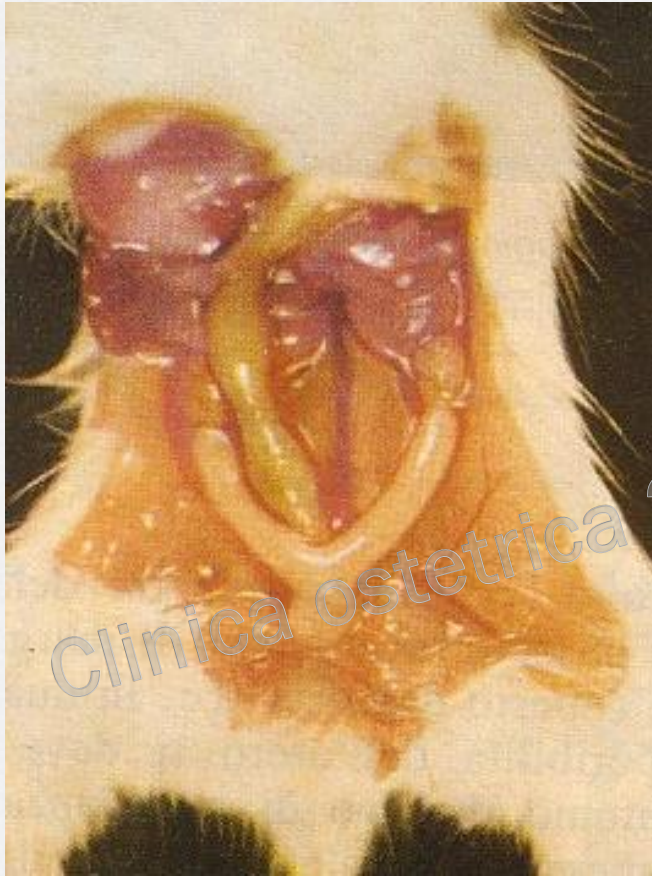o REAZIONE DI ASCHEIM E ZONDEK (RAZ)

→ Inoculazione siero di cavalla in topine bianche e valutazione delle ovaie dopo sacrificio (iper maturazione follicolare con emorragie o ovulazione e formazione dei CL)

o REAZIONE DI FRIEDMAN

→ Inoculazione siero di cavalla in coniglia e valutazione delle ovaie dopo sacrificio (macchie rosee fino al rosso scuro, utero ingrandito e congesto)

REAZIONI BIOLOGICHE

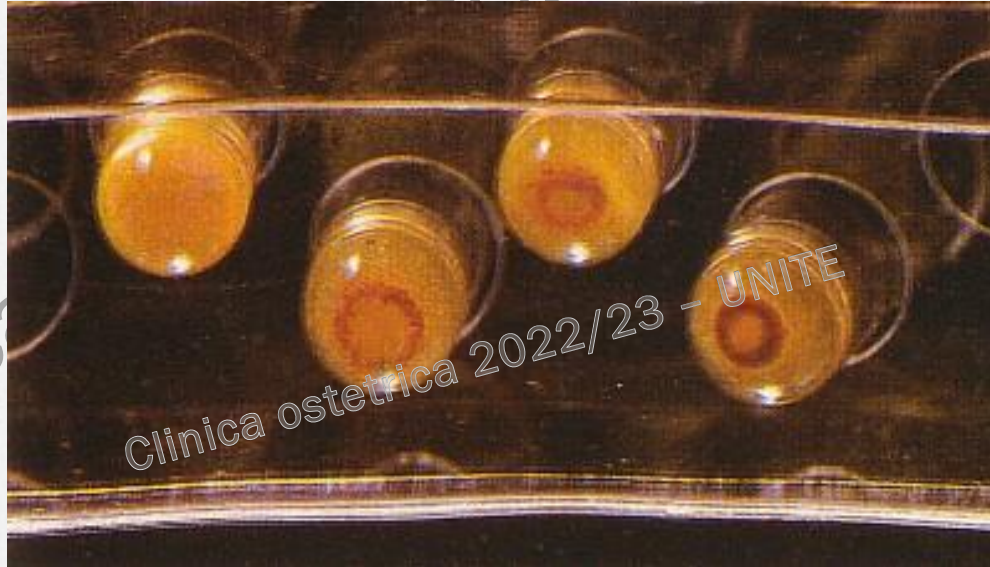

Clinica ostetrica

2022/23 - UNITE

REAZIONI IMMUNOLOGICHE

- REAZIONE della INIBIZIONE DELL'EMOAGGLUTINAZIONE con siero anti P.M.S.G. o E.C.G (40-130 gg)
 - Siero anti P.M.S.G. di coniglio
 - Siero di cavalla gravida
 - Eritrociti ovini rivestiti di P.M.S.G
- Neutralizzazione



REAZIONE CHIMICA

- PROVA DI CUBONI (90-120gg)
→ Presenza di Estrogeni nelle urine

