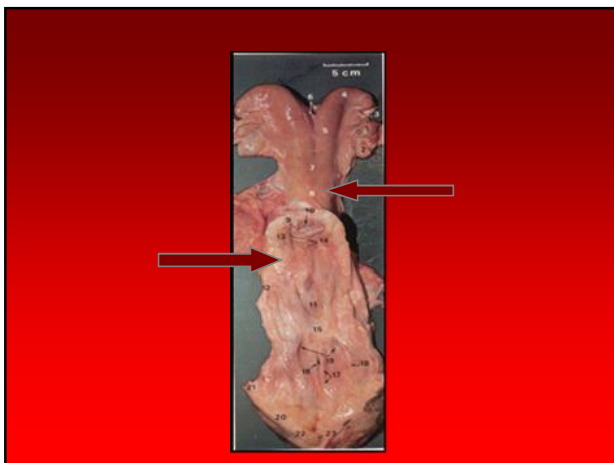
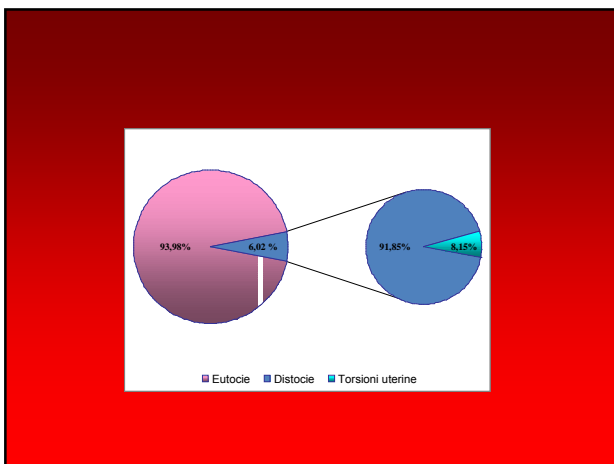


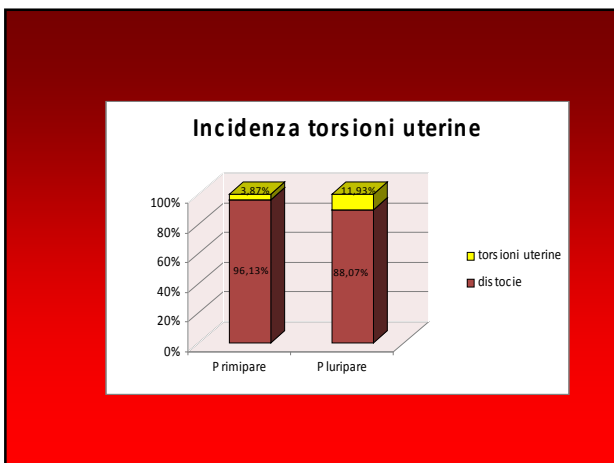
TORSIONE DELL'UTERO (bovina)

S'intende una rotazione dell'utero gravido, feto compreso, intorno al proprio asse longitudinale. Avviene nel corso del parto, durante la fase dilatante e costituisce un ostacolo assoluto al parto

- Incidenza media dal 5% al 20%
- La torsione può avvenire in senso orario o antiorario
- Può essere pre o post-cervicale
- La gravità è in relazione al grado di torsione, lieve da 45°-90° a 180°; grave da 360° in poi



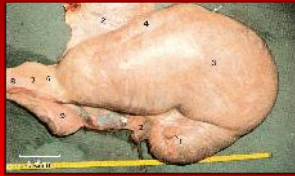



EZIOLOGIA

Fattori predisponenti:

- forma e fissazione utero
- rapporto omento utero
- modo di alzarsi e coricarsi





EZIOLOGIA

Fattori scatenanti:

- incordinati movimenti fetali in risposta alle contrazioni uterine
- eccessivo peso del feto

SINTOMATOLOGIA

- all'inizio del parto nulla di anormale
- all'inizio del primo stadio del travaglio:
 - brevi dolori addominali
 - contrazioni del miometrio
 - dilatazione della cervice
 - malessere/scarso appetito
 - nervosismo
 - rottura o meno borse delle acque
 - alterata ruminazione

SINTOMATOLOGIA

- unici sintomi da prendere in considerazione:
 - irrequietezza protratta
 - interruzione dei premiti iniziali

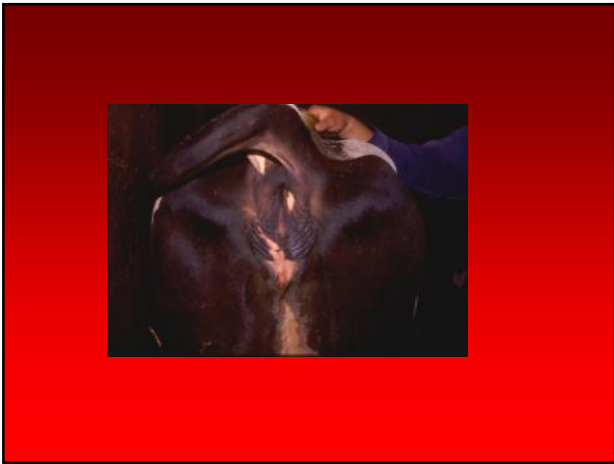
PROCESSO PATOLOGICO

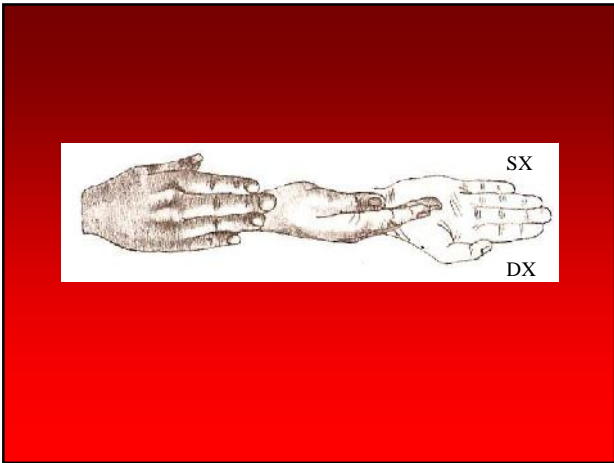
- disturbi di circolo ematico a livello uterino
- aumento del trasudato in cavità addominale
- stasi e cianosi dell'utero
- edema di mesometrio, mesosalpinge, mesovario
- morte del feto per acidosi respiratoria e metabolica
- metrite, perimetrite, peritonite fibrinosa, lacerazione legamenti larghi e rottura dell'utero
- mummificazione del feto

La gravità della torsione non influisce direttamente sulla sopravvivenza del feto, essendo la morte provocata dalle perdite di liquidi fetali e dal distacco di placenta

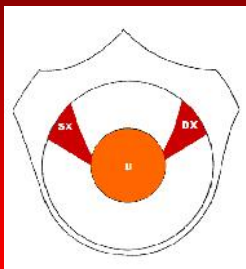
DIAGNOSI

- all'esame vaginale il canale del parto risulta ristretto
- i sacchi fetali sono integri
- feto in posizione laterale o ventrale
- labbra vulvari edematose e stirate in senso obliquo
- pareti vaginali disposte a spirale che indicano la direzione della rotazione dell'utero
- cervice non facilmente palpabile
- l'esame rettale rivela torsione









TRATTAMENTO

- detorsione diretta dell'utero
- correzione indiretta per rotolamento della madre
- detorsione dell'utero previa laparotomia

Prognosi favorevole in base alla tempestività dell'intervento

TRATTAMENTO

Durante la manualità si deve evitare la lacerazione delle membrane fetali per non compromettere la sopravvivenza del feto

Treatment of right uterine torsion by rotation with axis







TORSIONE DELL'UTERO (cavalla)

Durante la gravidanza

A termine gravidanza

SINTOMATOLOGIA

- colica persistente da lieve a grave
- > frequenza del polso/ ematocrito nella norma
- attività e rumori viscerali normali
- liquido peritoneale scarso ma normale
- utero spostato lateralmente all'esame rettale
- dislocamento legamenti larghi
- nessuna anomalia all'esame vaginale

TRATTAMENTO

- detorsione manuale dell'utero
- rotolamento della cavalla in anestesia generale
- detorsione dell'utero per via laparotomica







TORSIONE DELL'UTERO (piccoli ruminanti)

La torsione dell'utero è rara e con caratteri comuni a quella della bovina. Il trattamento prevede la correzione manuale della torsione, il rotolamento dell'animale e nella maggior parte dei casi il taglio cesareo

TORSIONE DELL'UTERO (carnivori)

La torsione è stata descritta nella cagna e nella gatta. Possono essere interessati uno od ambedue i corni uterini e la risoluzione prevede il ricorso al taglio cesareo



Torsione di 180° del corno sinistro di utero gravido nella gatta
