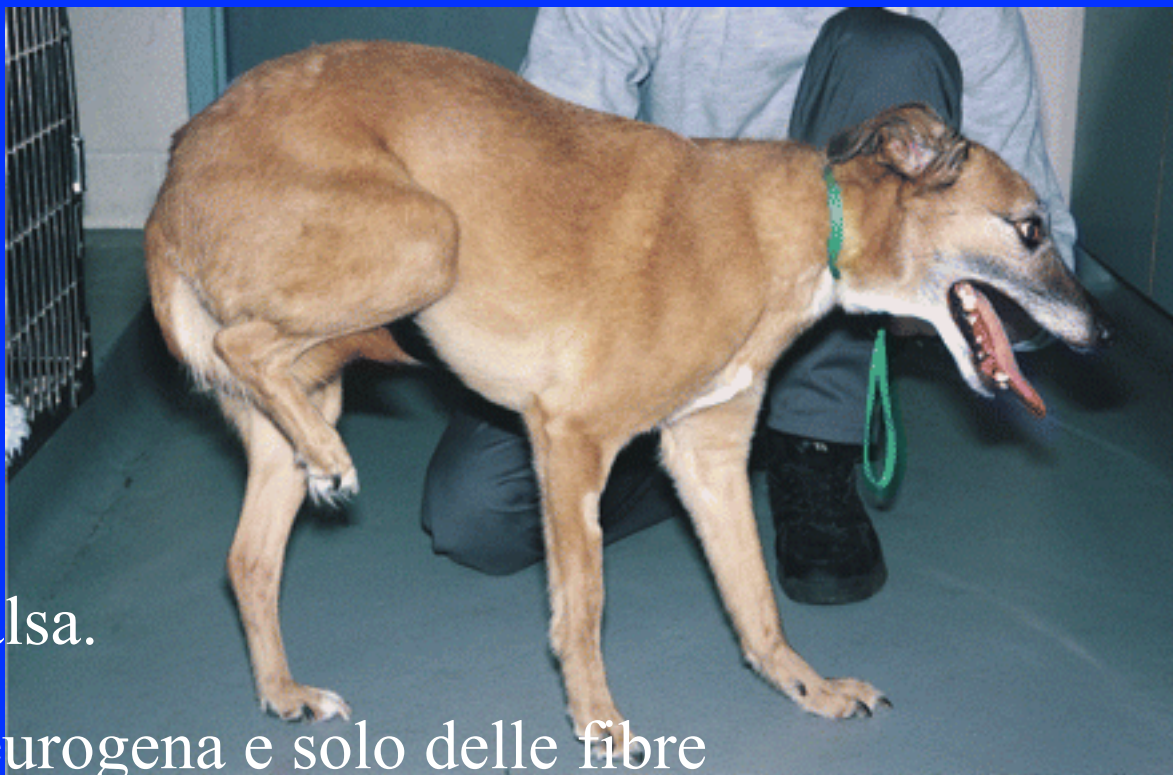




Contratture





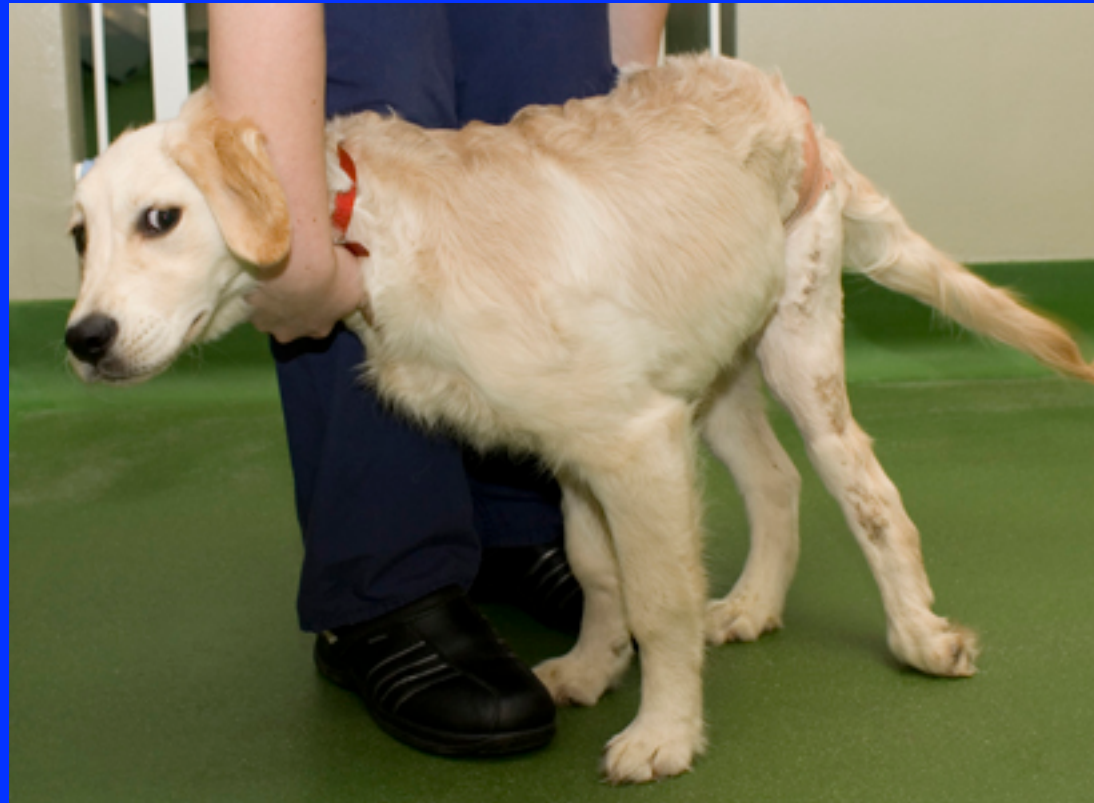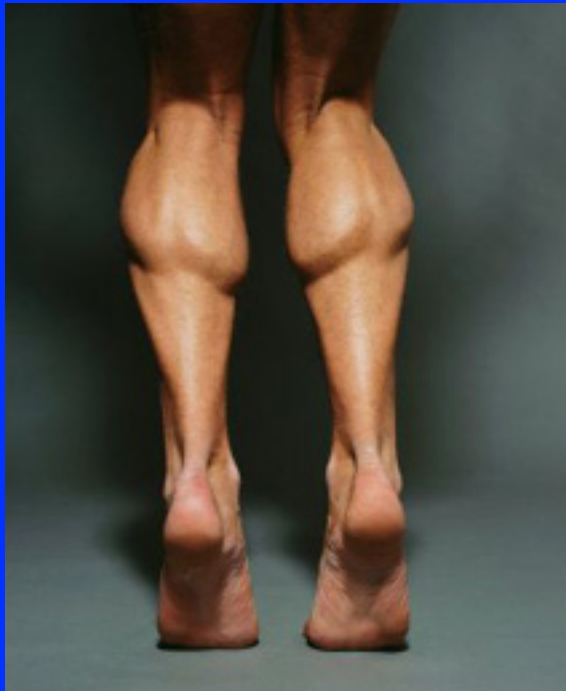Contrattura vera o falsa.

*Contrattura vera*: neurogena e solo delle fibre muscolari.

*Contrattura falsa o retrazione*: raccorciamento permanente involontario di organi in esito a fattori vari.

Pelle, mucose, sierose, fasce, legamenti, muscoli e tendini.

**Contratture vere:** accorciamenti muscolari in dipendenza di contrazioni toniche spastiche involontarie di muscoli; non è presente una lesione anatomica ma solo un disturbo dell'innervazione. Tendono a risolversi spontaneamente.

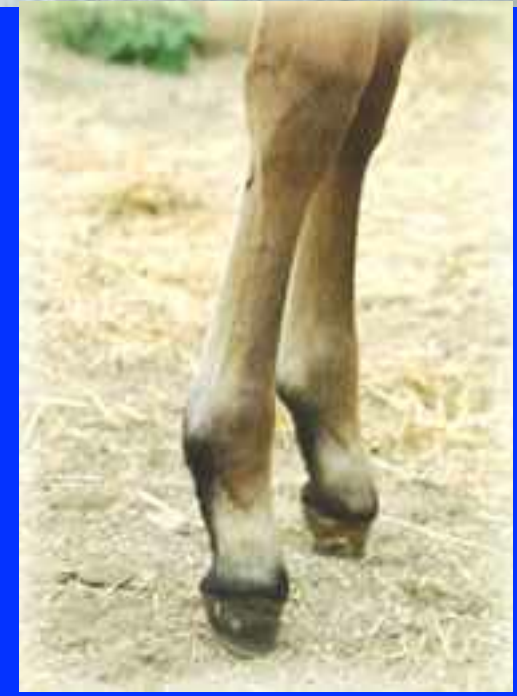

*Congenite ed acquisite.*

*Primitive o secondarie.*

Contratture congenite: per lo più secondarie a viziati atteggiamenti delle parti (arti, testa e collo). Si possono accompagnare ad altre malformazioni.

Contratture acquisite: primitive e secondarie.



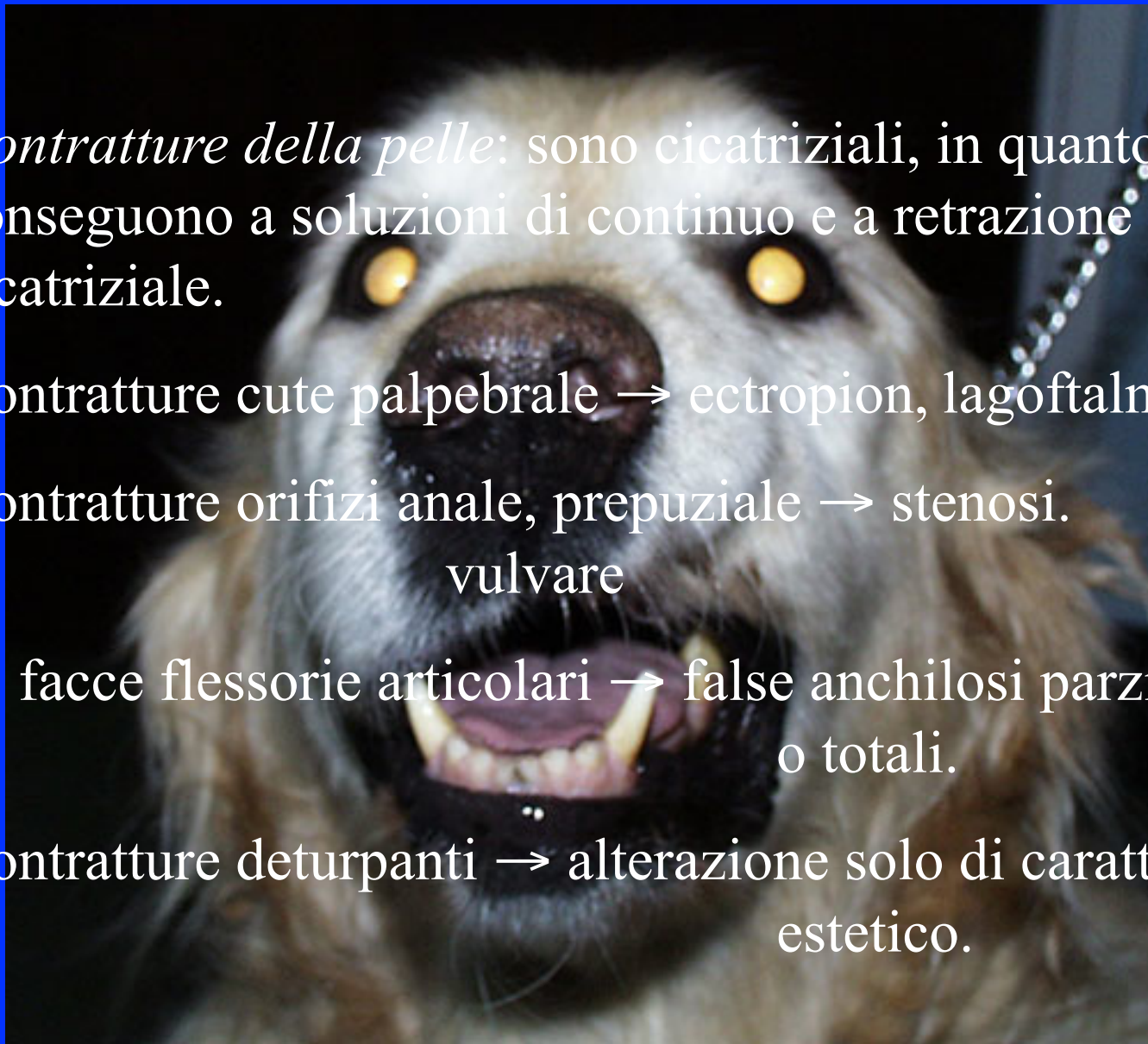
*Contratture della pelle:* sono cicatriziali, in quanto conseguono a soluzioni di continuo e a retrazione cicatriziale.

Contratture cute palpebrale → ectropion, lagoftalmo.

Contratture orifizi anale, prepuziale → stenosi.  
vulvare

C. facce flessorie articolari → false anchilosi parziali  
o totali.

Contratture deturpanti → alterazione solo di carattere  
estetico.

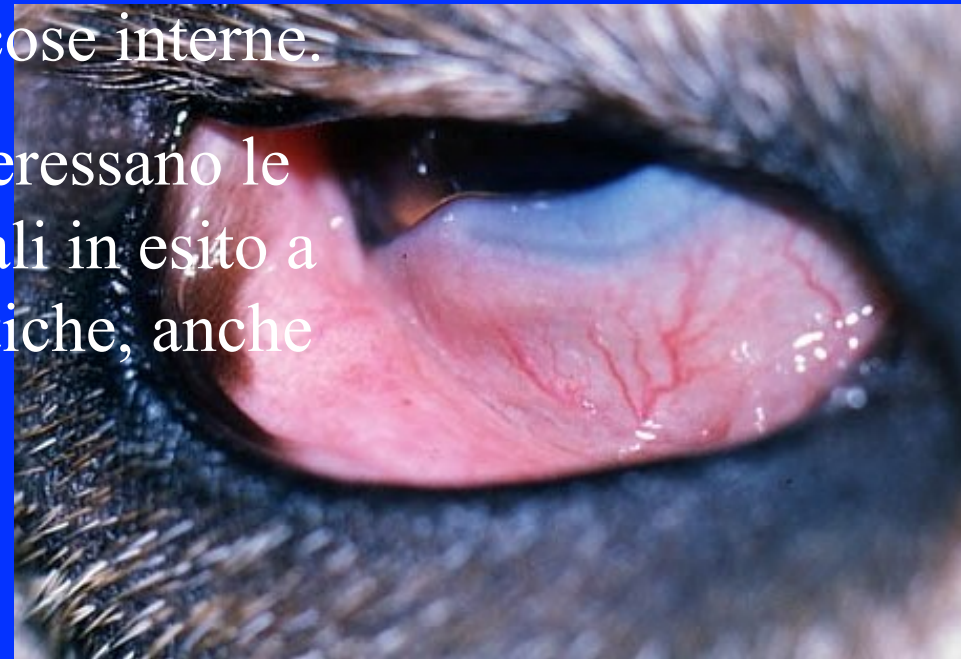
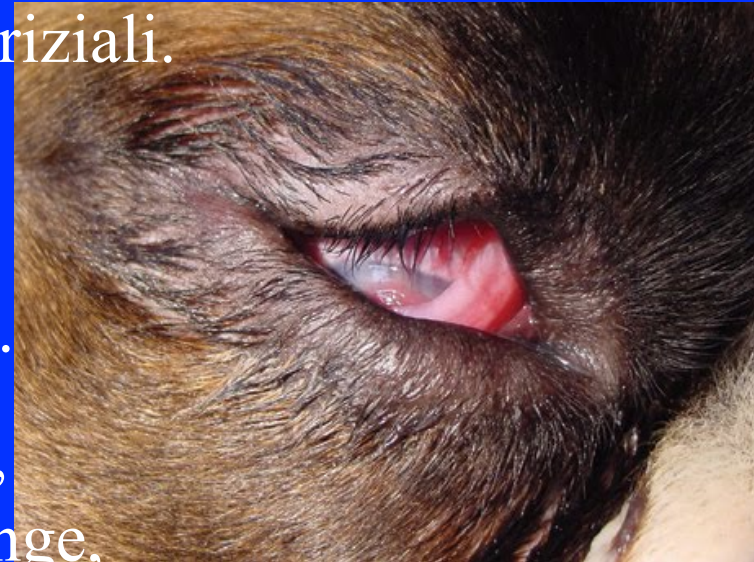
*Contratture delle mucose:* sono cicatriziali.  
Conseguono a soluzioni di continuo traumatiche e infiammatorie.

Congiuntiva palpebrale → entropion.

Nittitante, mucose vulvari e vaginali, guance, frenulo linguale, labbra, laringe, faringe anche a carico di mucose interne.

*Contratture delle sierose:* interessano le grandi sierose, sono cicatriziali in esito a soluzioni di continuo traumatiche, anche iatrogene, ed infiammatorie.



*Contratture delle fasce e dei legamenti: congenite ed acquisite. Conseguono per lo più a lesioni traumatiche e flogistiche, talora a viziati atteggiamenti delle parti.*

Le traumatiche e le flogistiche sono contratture cicatriziali che producono un accorciamento della struttura oltre che un suo ispessimento.

La misura dell' accorciamento dipende dalla gravità e dall' estensione del processo traumatico o infiammatorio.

Legamento sospenditore del nodello (l. sesamoidei prossimali), briglia carpica e radiale, l. comune volare del carpo.

*Contratture dei muscoli*: congenite ed acquisite. Le prime sono legate a difetti di atteggiamento nella vita fetale, le acquisite anche a lesioni traumatiche ed infiammatorie (c.cicatrizziali) oltre che a inanizione e ischemia locale (c.trofiche).

Contratture vere o neurogene: contrazione spastica dei muscoli localizzata (neuriti, miositi) o generalizzata (s. tetaniche).







*Contratture tendinee*: congenite od acquisite.  
Le acquisite determinano accorciamento stabile  
del tendine, conseguono a lesioni traumatiche o  
infiammatorie e spesso sono monolaterali.

**Arrembatura e rampinismo.**

