

LA STERILIZZAZIONE NELLA CAGNA E NELLA GATTA

Dott.ssa Brunella Pompei
Med Vet, Teramo,
Referente FSA per Displasia di anca e gomito

LA STERILIZZAZIONE NELLA CAGNA E NELLA GATTA

- **PRINCIPI GENERALI** (Farmacologica e Chirurgica)
- **CENNI DI ANATOMIA CHIRURGICA**
- **PROCEDURA CHIRURGICA**

per gentile concessione della dott.ssa Pompei

STERILIZZAZIONE CHIRURGICA NELLA CAGNA E NELLA GATTA

- Ovariectomia
- Ovarioisterectomia
- **Isterectomia** (**ATTRAZIONE DEL MASCHIO / NESSUNA PREVENZIONE DI TUMORI MAMMARI e/o PSEUDOGRVIDANZA / PROGRESSIVA DEGENERAZIONE CISTICA FOLLICOLARE ED ESTRO PERSISTENTE**)
- **Chiusura delle tube** (**ATTRAZIONE DEL MASCHIO / NESSUNA PREVENZIONE DI TUMORI MAMMARI e/o PSEUDOGRVIDANZA / FAVORISCE LA PIOMETRA A SEGUITO DEI CONTINUI ACCOPPIAMENTI SENZA GRAVIDANZA**)

AZIONE PREVENTIVA:

- Prevenzione di gravidanze
- Prevenzione di neoplasie mammarie (età???)
- Prevenzione di malattie geneticamente trasmissibili

PRINCIPI GENERALI

OVARIOECTOMIA (OVE): rimozione chirurgica delle ovaie

OVARIOISTERECTOMIA (OHE): rimozione chirurgica delle ovaie e dell'utero

AZIONE TERAPEUTICA:

- Distocia
- Piometra
- Neoplasie ovariche e/o uterine
- Neoplasie mammarie
- Diabete
- Fratture del bacino
- Prolasso vaginale
- Neoplasie vaginali

OVARIECTOMIA vs OVARIOISTERECTOMIA

OVE

Tecnica di prima scelta in ASSENZA di patologie concomitanti

- Meno invasiva
- Minori rischi chirurgici
- Più rapida
- Minore alterazione dei rapporti topografici viscerali (minore incidenza di incontinenza urinaria post sterilizzazione??)

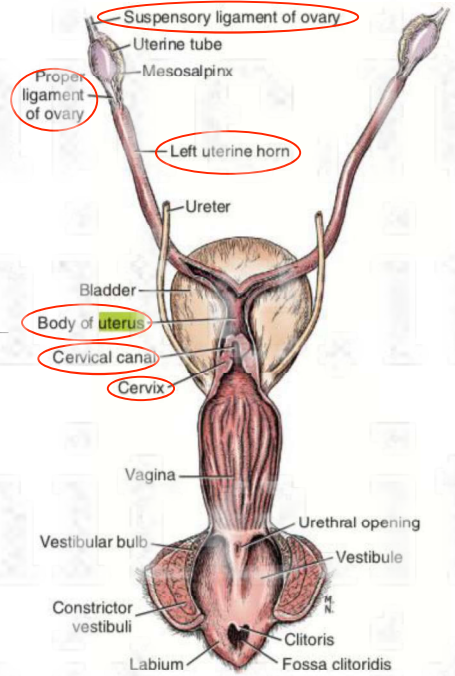
OHE

Tecnica di prima scelta in PRESENZA di patologie concomitanti

- Più invasiva
- Maggiori rischi chirurgici
- Meno rapida
- Maggiore alterazione dei rapporti topografici viscerali (maggiore incidenza di incontinenza urinaria post operatoria???)

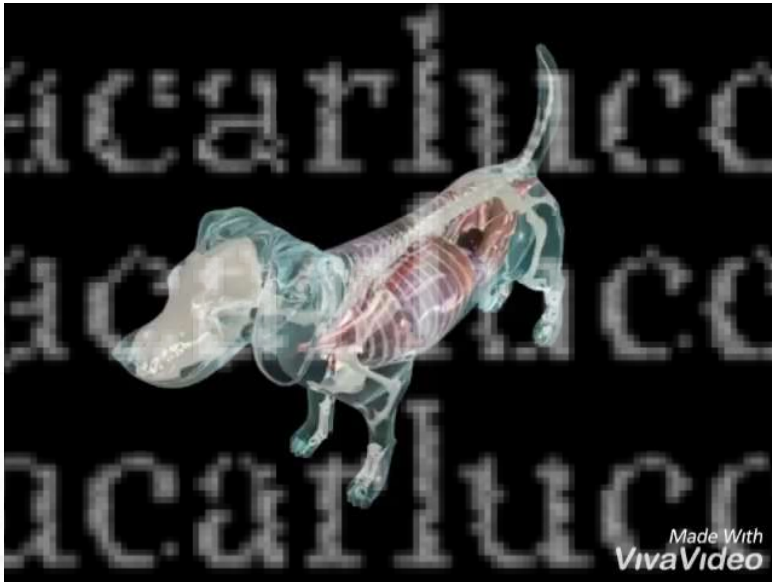CENNI ANATOMICI

Una accurata conoscenza anatomica rappresenta la "conditio sine qua non" per l'esecuzione di qualsiasi atto chirurgico

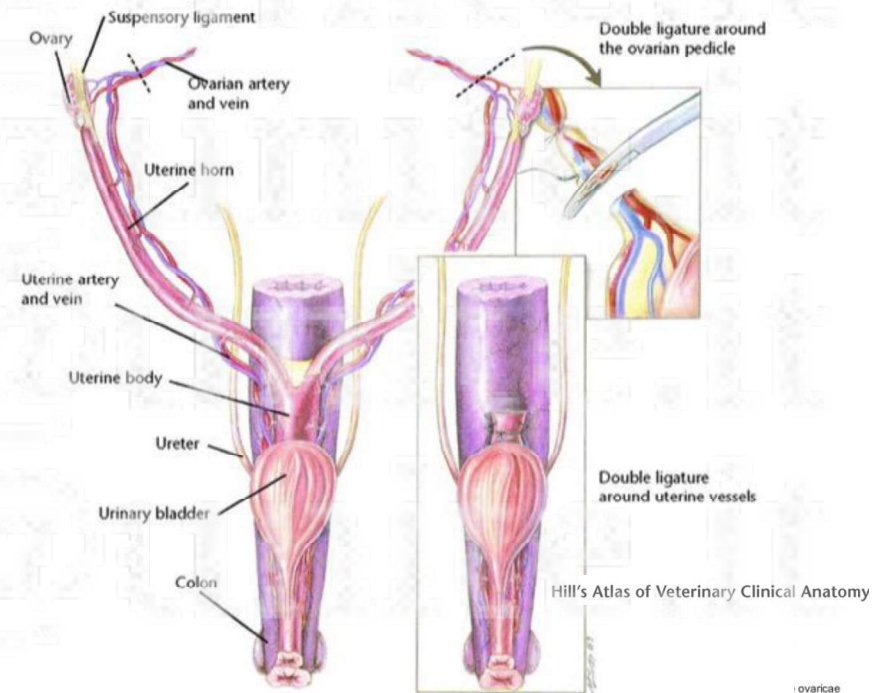


Miller's ANATOMY of the DOG

per gentile concessione della dott.ssa Pompei



Made With VivaVideo



PROCEDURA CHIRURGICA



PRINCIPI DI HALSTED, 1913 *(William Stewart Halsted, 1852-1922)*

- Procedura asettica
- Cura nel maneggiare i tessuti
- Preservare la vascolarizzazione
- Emostasi accurata
- Evitare gli spazi morti
- Evitare la tensione delle suture

ACCERTAMENTI PREOPERATORI

- Screening di base

PREPARAZIONE DEL PAZIENTE

- Tricotomia per accesso celiotomico
- Posizionamento decubito dorsale
- Scrub chirurgico

MATERIALE CHIRURGICO

- Kit telo chirurgico + servente
- Set base
- Lama da bisturi 10/21

- Elettrocauterio

- Garze laparotomiche

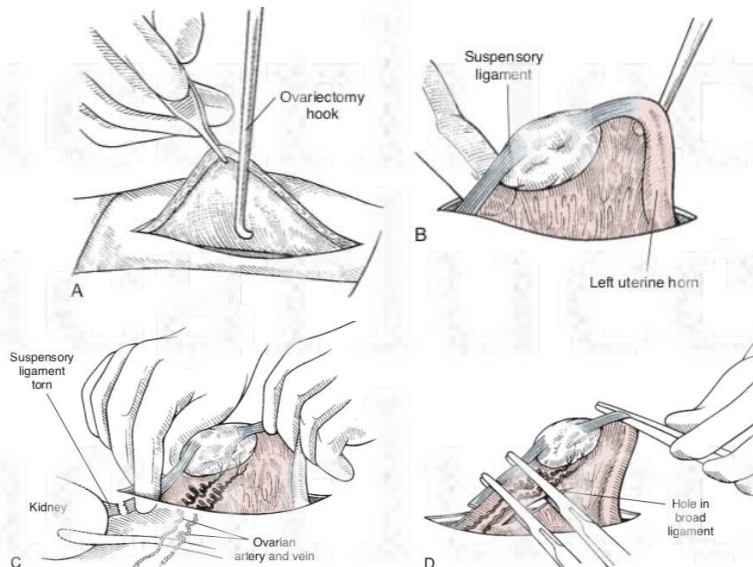
- Manopole per scialitiche

MATERIALE DI SUTURA

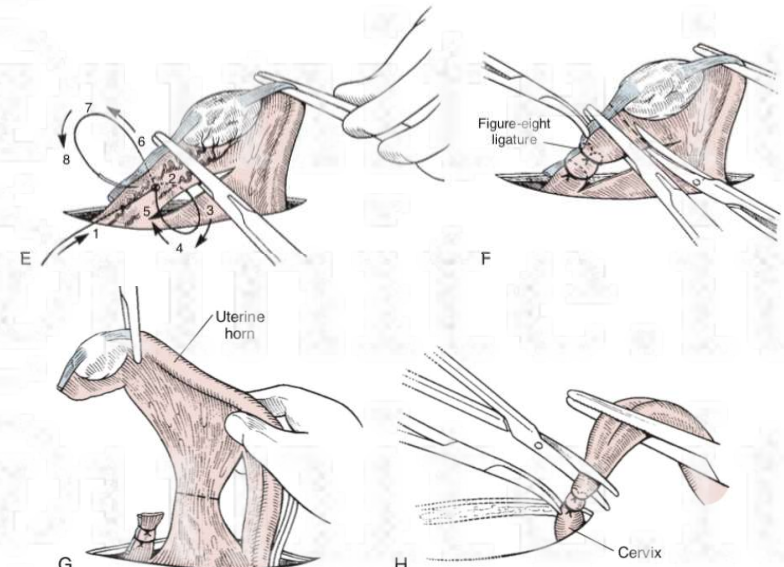
- Monofilamento assorbibile su bobina e/ o inastato 2-0 / 3-0 (Polidiossano-PDS; Poliglecaprone - Monocryl)
- Colla chirurgica per cute (Cianacrilato)

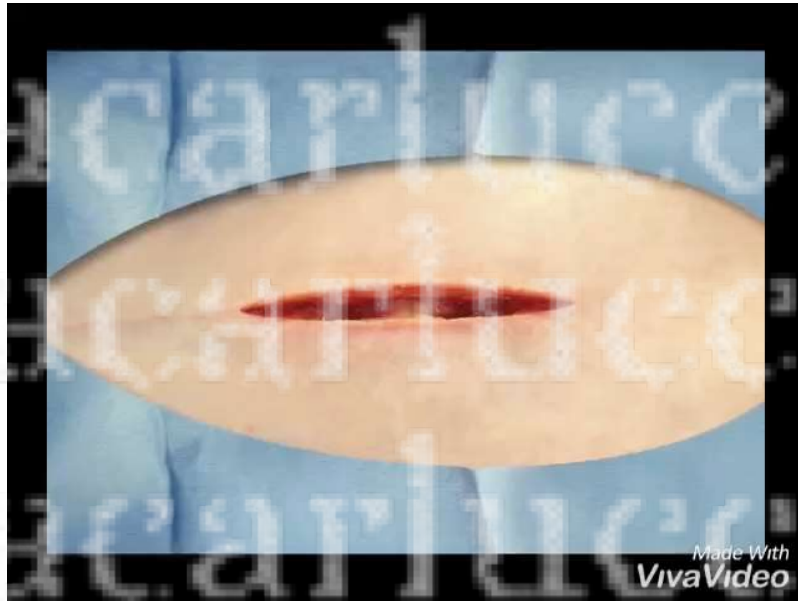per gentile concessione della dott.ssa Pompei

OVARIECTOMIA / OVARIOISTERECTOMIA

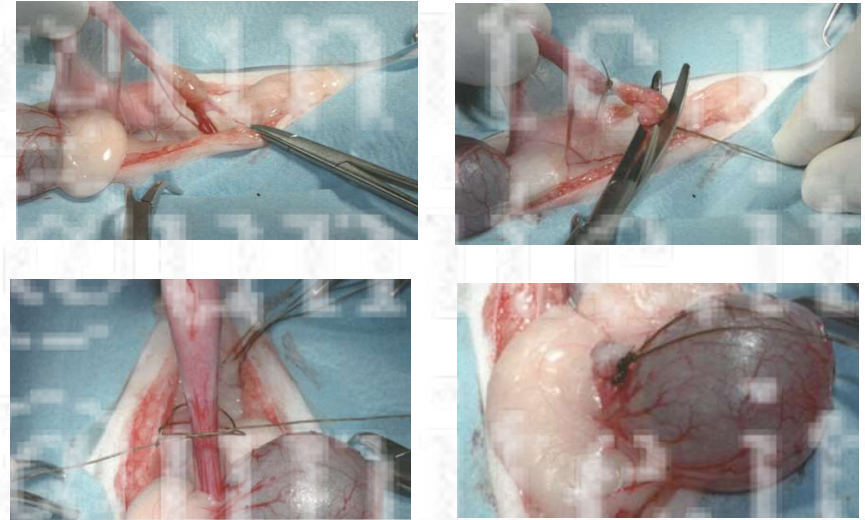


OVARIECTOMIA / OVARIOISTERECTOMIA





OVARIOISTERECTOMIA DELLA GATTA



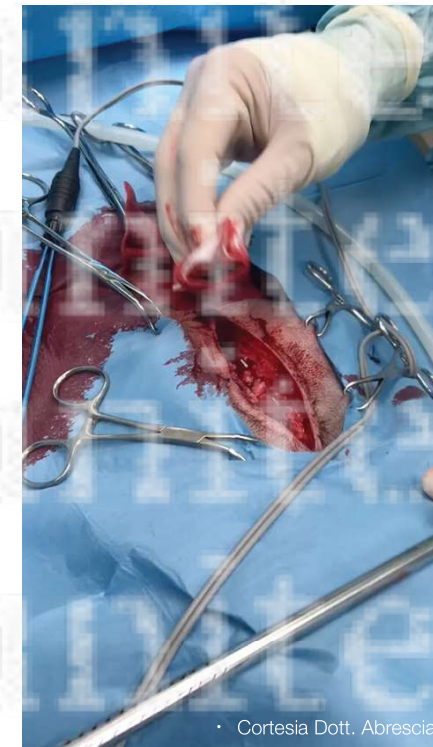
per gentile concessione della dott.ssa Pompei

COMPLICANZE

Non sottovalutare uno fra gli interventi più diffusi in chirurgia veterinaria; gli IMPREVISTI, le COMPLICANZE e gli ERRORI sono presenti e possono avere evoluzioni anche irreversibili in qualsiasi atto chirurgico, anche il più banale.

- EMORRAGIE INTRA E POST OPERATORIE (Inadeguato posizionamento delle legature)
- LEGATURE DELL'URETERE (Conseguente idronefrosi)
- FISTOLE SUL FIANCO DA C.E. (Fili non assorbibili / garze)
- RICOMPARSA DEL CALORE(Ovarian remnant syndrome)
- MALATTIA DEL MONCONE (Asportazione incompleta della cervice)
- ADERENZE SINTOMATICHE (Inadeguata manipolazione dei tessuti)
- FISTOLA VAGINO PERITONEALE (Filo inadeguato)
- INCONTINENZA URINARIA (basso livello di estrogeni; granulomi del moncone uterino; fistole uretro-vaginali)
- AUMENTO DEL PESO CORPOREO (correlazione tra accumulo adiposo ed ormoni steroidei)

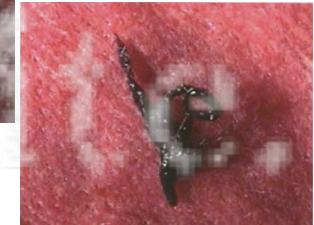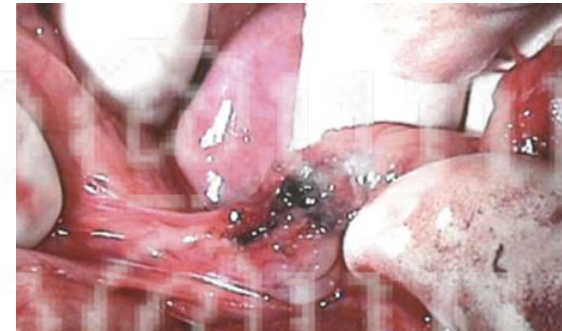COMPLICANZE





COMPLICANZE

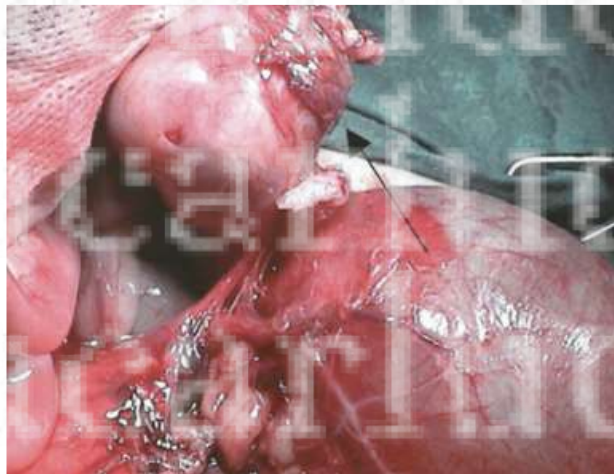Fistola sul fianco:
reazione al filo usato per
legatura dell'ovaio;
multifilamento non
riassorbibile



COMPLICANZE

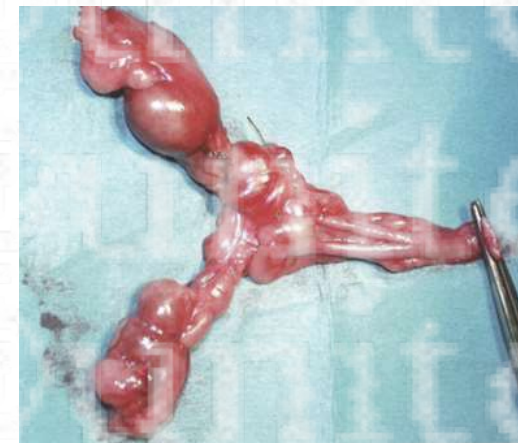Fistola sul fianco:
reazione al filo usato
per legatura dell'ovaio;
multifilamento non
riassorbibile

per gentile concessione della dott.ssa Pompei



COMPLICANZE

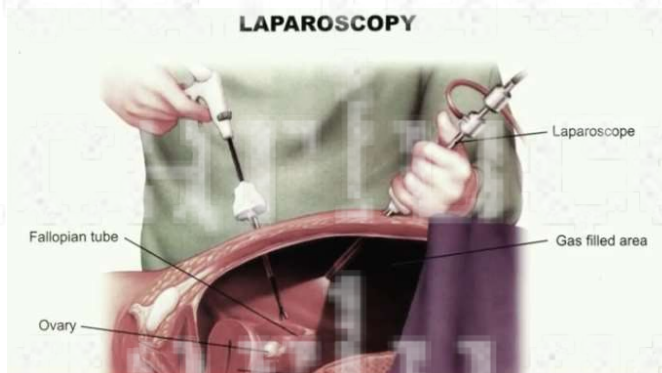
Patologia del moncone



COMPLICANZE

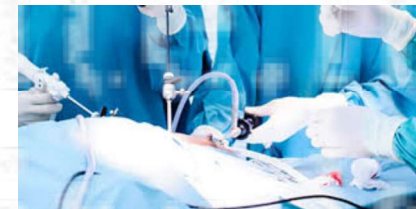**Utero asportato in
seguito a legatura delle
tube:** sviluppo di
piometra

Sterilizzazione Mini-invasiva in Laparoscopia



Sterilizzazione Mini-invasiva in Laparoscopia

- 1. Minore dolore post operatorio per il tuo animale
- 2. Recupero più rapido dalla chirurgia
- 3. Ridotto rischio di infezione
- 4. Guarigione della ferita più rapida
- 5. Magnificazione degli organi addominali con maggiore dettaglio
- 6. Minor rischio di emorragia
- 7. Ridotto traumatismo degli organi addominali



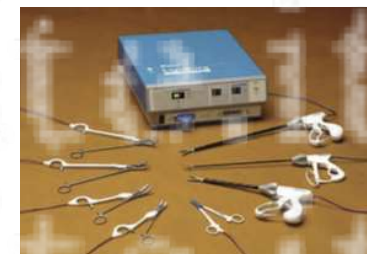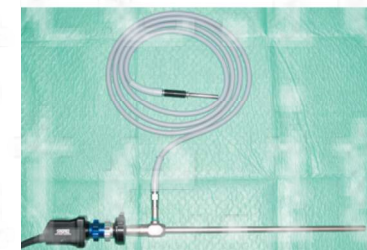
per gentile concessione della dott.ssa Pompei

Strumentario per laparoscopia


ottiche	strumenti operativi
<ul style="list-style-type: none"> • diametro 5 mm, lunghezza 29 cm, angolo di visione 0°-30° • diametro 2,7 mm, lunghezza 18 cm, angolo di visione 0°-30° 	<ul style="list-style-type: none"> • ago di Veress • trocarcannule • pinze da presa • pinze da dissezione • pinze per coagulazione bipolare • pinze da biopsia • forbici • sonda per palpazione • cannula per irrigazione/aspirazione • retrattore • portaghi per suture intracorporee • applicatore di clip • spinginodo
apparecchiature elettriche	
<ul style="list-style-type: none"> • telecamera: 1 CCD analogica, 3 CCD analogica o digitale, 3 CCD HD (alta definizione) • monitor LCD o CRT • sistema di videoregistrazione e archiviazione immagini • fonte di luce xenon • insufflatore di CO₂ • elettrocoagulatore bipolare • EnSeal[®], LigaSure[®] (vessel sealing device) • aspiratore chirurgico 	




Colonna laparoscopica



Elettrocoagulatore bipolare



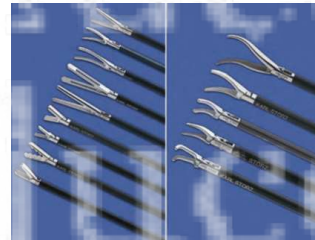
Trocar



Ottica rigida



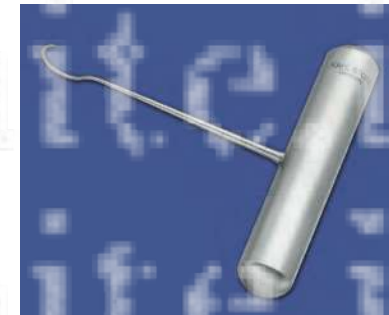
Pinze da biopsia




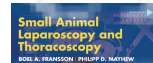
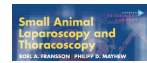
Pinze Gasprin



Forbici endoscopiche



Uncino da Ovariectomia

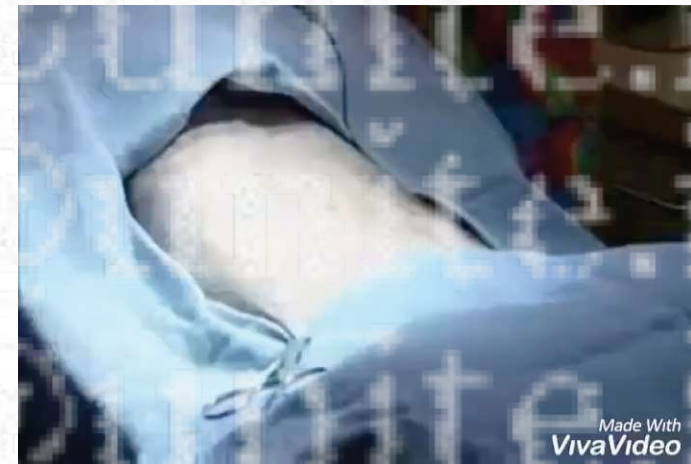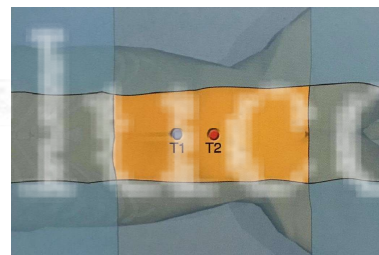
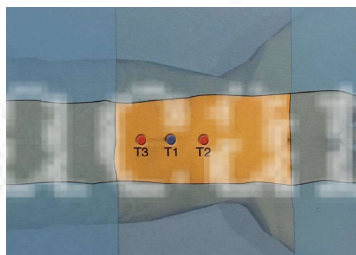


per gentile concessione della dott.ssa Pompei

Tecnica

Descritte diverse tecniche, le più recenti sono:


- 2 porte sulla linea mediana: 1 ottica (T1) + 1 canale di lavoro (T2)
- 3 porte sulla linea mediana: 1 ottica (T1) + 2 canali di lavoro (T2 - T3)



Made With VivaVideo

Complicanze

- PERITONISMO (dolore addominale post-op per eccessiva dilatazione con CO2)
- EMORRAGIE INTRA E POST OPERATORIE (Inadeguata cauterizzazione)
- RICOMPARSA DEL CALORE(Ovarian remnant syndrome)
- ADERENZE SINTOMATICHE (Inadeguata manipolazione dei tessuti)



per gentile concessione della dott.ssa Pompei

LA CASTRAZIONE NEL CANE E NEL GATTO

Dott.ssa Brunella Pompei
Med Vet, Teramo,
Referente FSA per Displasia di anca e gomito

CASTRAZIONE NEL CANE E NELGATTO

ORCHIECTOMIA: asportazione chirurgica dei testicoli

INDICAZIONI NEL CANE

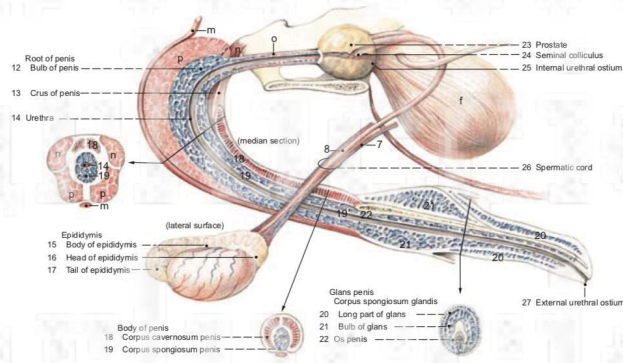
- Indurre la sterilità sessuale
- Prevenire o attenuare comportamenti indesiderati
- Patologie prostatiche (es. Iperplasia)
- Ernie perineali
- Adenomi perianali
- Patologie di testicolo, epididimo e scroto (criptorchidismo; orchiti; torsione; neoplasia)

INDICAZIONI NEL GATTO

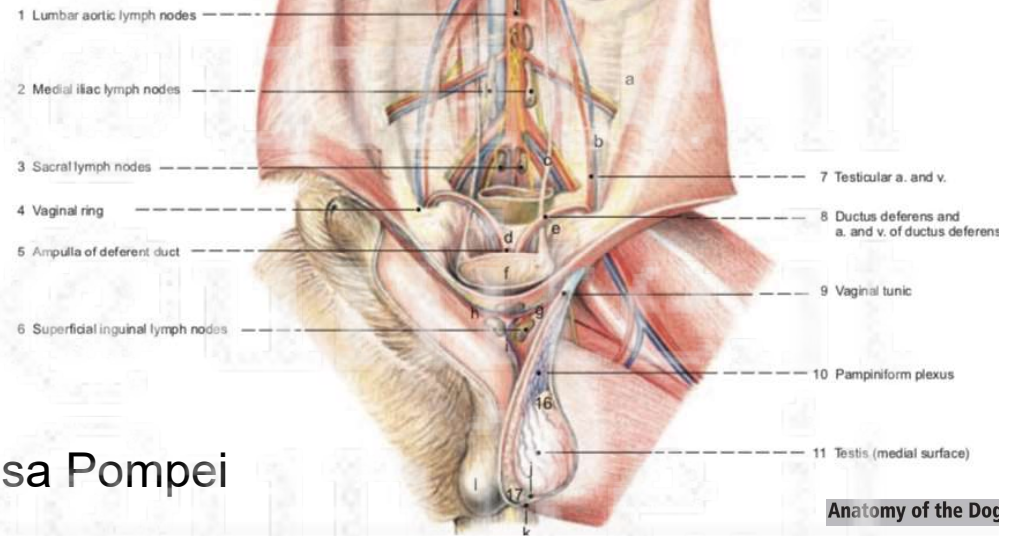
- Indurre la sterilità sessuale
- Prevenire comportamenti indesiderati (Marcatura)
- Ridurre aggressività e tendenze al vagabondaggio (minore diffusione di malattie infettive)
- Uretrostomia perineale (sindrome FLUTD)

CENNI ANATOMICI

Una accurata conoscenza anatomica rappresenta la "conditio sine qua non" per l'esecuzione di qualsiasi atto chirurgico



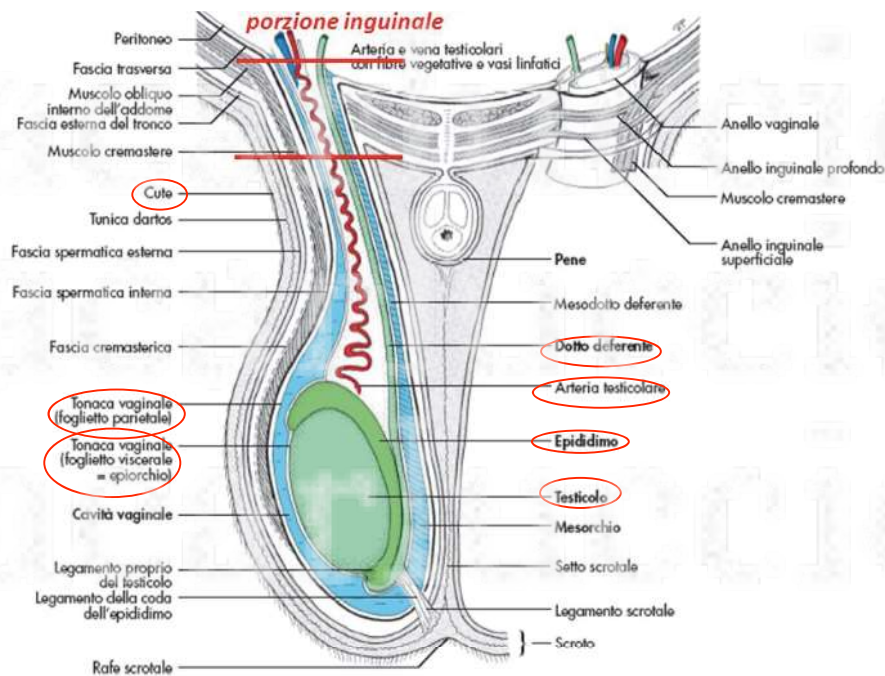
CENNI ANATOMICI



per gentile concessione della dott.ssa Pompei

Miller's ANATOMY of the DOG

Anatomy of the Dog



PROCEDURA CHIRURGICA

PRINCIPI DI HALSTED, 1913
(William Stewart Halsted, 1852-1922)

- Procedura asettica
- Cura nel maneggiare i tessuti
- Preservare la vascolarizzazione
- Emostasi accurata
- Evitare gli spazi morti
- Evitare la tensione delle suture

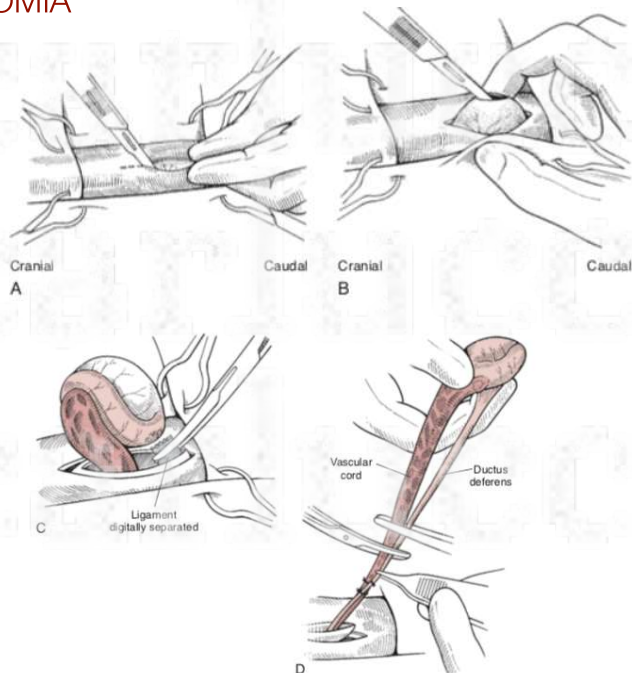


PROCEDURA CHIRURGICA

- PRESCROTALE (Aperta / Chiusa)
- SCROTALE + ABLAZIONE DELLO SCROTO (Oschiectomia)
- PERINEALE o CAUDALE (in corso di ernia perinellae)
- CRIPTORCHIDISMO (Addominale/ Inguinale/ Pre-scrotale)

per gentile concessione della dott.ssa Pompei

ORCHIECTOMIA DEL CANE



ACCERTAMENTI PREOPERATORI

- Screening di base

PREPARAZIONE DEL PAZIENTE

- Tricotomia per accesso prescrotale/ scrotale/ parapienio
- Posizionamento decubito dorsale
- Scrub (Clorexidina + Soluzione alcool)

MATERIALE CHIRURGICO

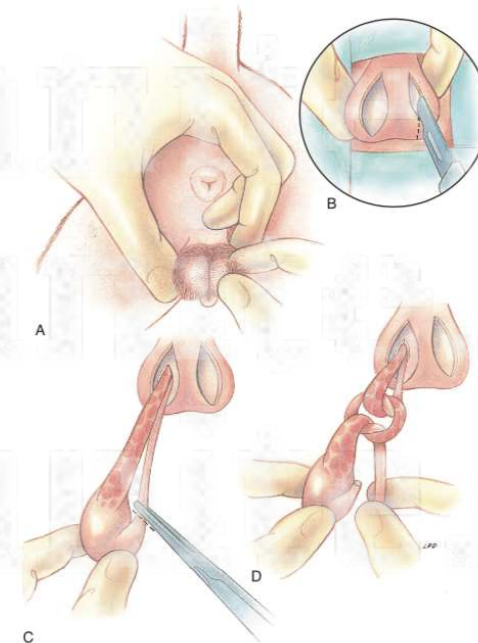
- Kit telo chirurgico + servente
- Set base
- Lama da bisturi 10/21

- Electrocauterio
- Garze laparotomiche
- Manopole per scialitiche

MATERIALE DI SUTURA

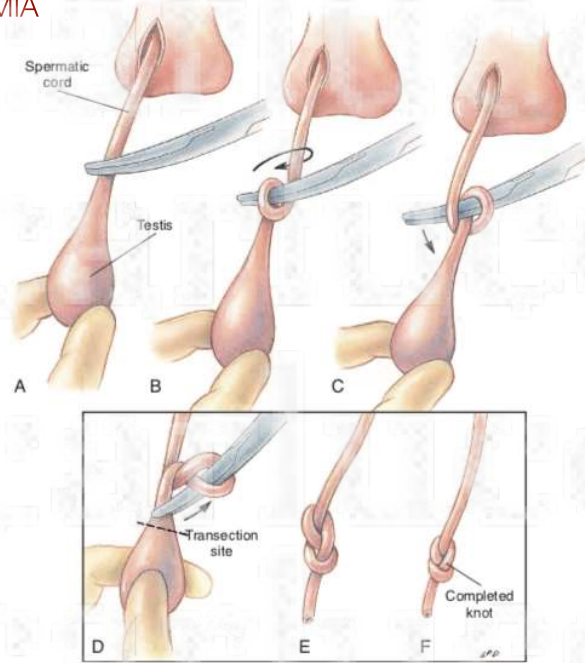
- Monofilamento assorbibile su bobina e/o inastato 2-0 / 3-0 (Polidiossano-PDS; Poliglecaprone - Monocryl)
- Colla chirurgica per cute (Cianacrilato)

ORCHIECTOMIA GATTO

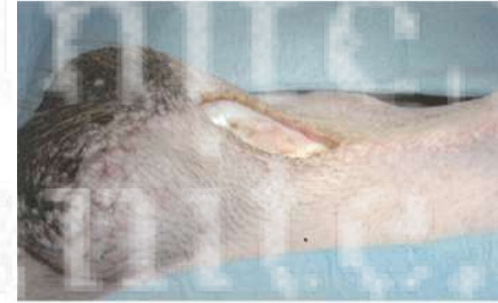

per gentile concessione della dott.ssa Pompei

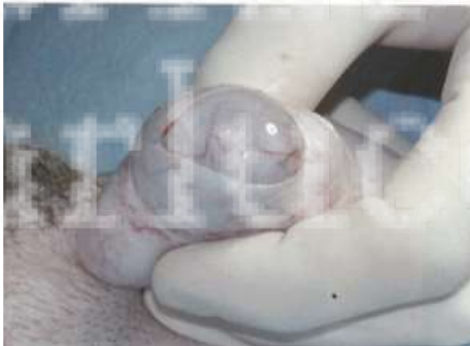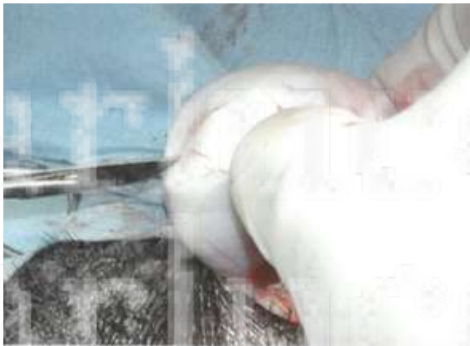ORCHIECTOMIA GATTO



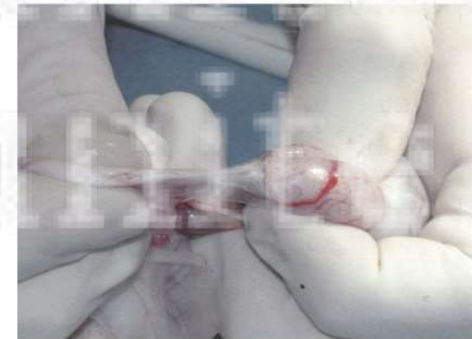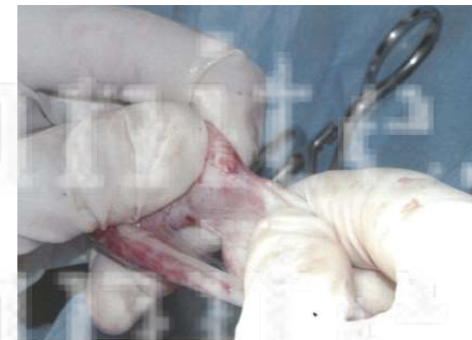Orchiectomia
prescrotale
aperta nel cane.



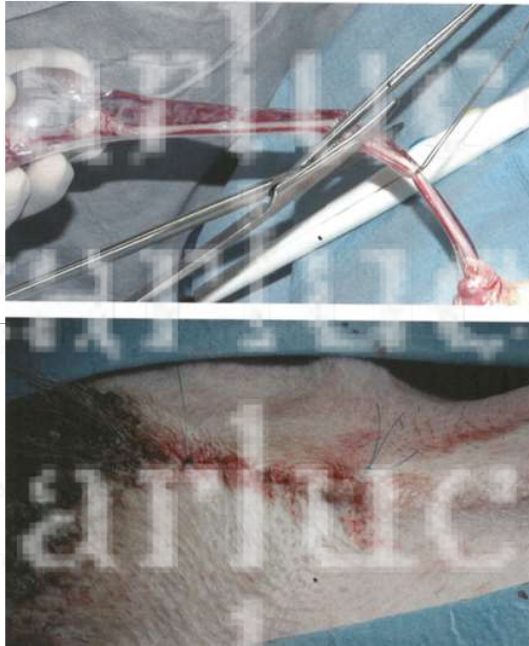
Incidere la tunica
vaginale
mantenendo una
pressione costante
per favorire la
fuoriuscita del
testicolo dalla
vaginale.



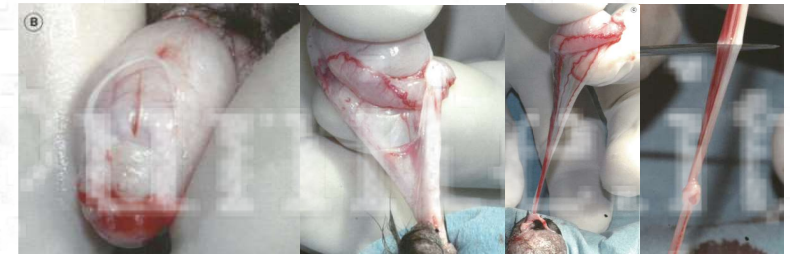
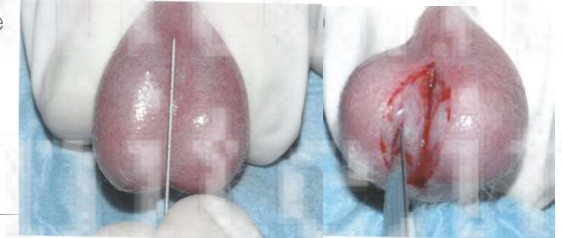Separare il
legamento
dell'epididimo dalla
tunica vaginale per
isolare il testicolo
ed il funicolo
spermatico



Esteriorizzare il funicolo e clamparlo. Procedere con le legature con materiale riassorbibile. Rimuovere l'altro testicolo con la medesima procedura



Orchiectomia scrotale aperta nel gatto. Non applicare punti sullo scroto



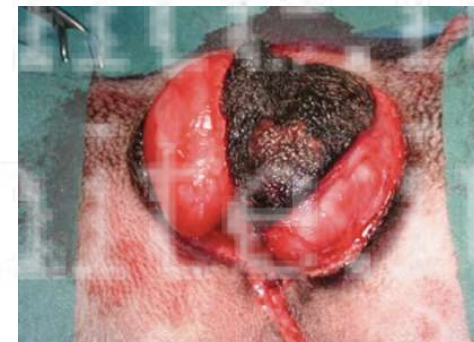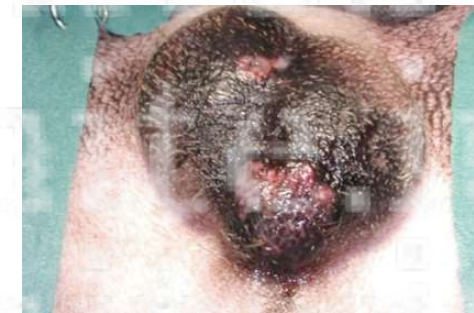per gentile concessione della dott.ssa Pompei

COMPLICANZE

Non sottovalutare uno fra gli interventi più diffusi in chirurgia veterinaria; gli IMPREVISTI , le COMPLICANZE e gli ERRORI sono presenti e possono avere evoluzioni anche irreversibili in qualsiasi atto chirurgico, anche il più banale.

- EMORRAGIE INTRA E POST OPERATORIE DEI VASI SPERMATICI (Inadeguato posizionamento delle legature)
- RACCOLTA SCROTALE (più frequente nella chirurgia aperta pampiniforme?????)
- EDEMA E SIEROMA SCROTALE (generalmente a risoluzione spontanea)
- INCONTINENZA URINARIA
- ALTERAZIONI COMPORTAMENTALI

Ablazione totale dello scroto- orchiectomia



Sertolioma

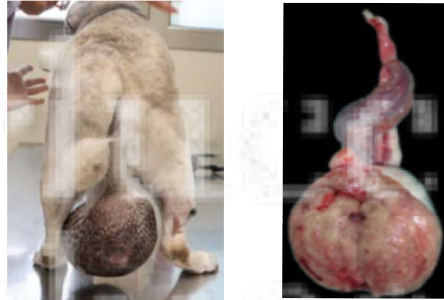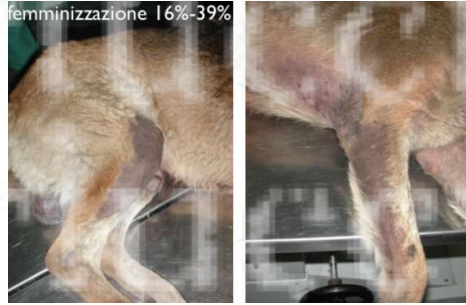
- Anemia
- Leucopenia
- Trombocitopenia
- Prepuzio pendulo
- Galattorrea
- Ginecomastia

- Metastasi 2-10%

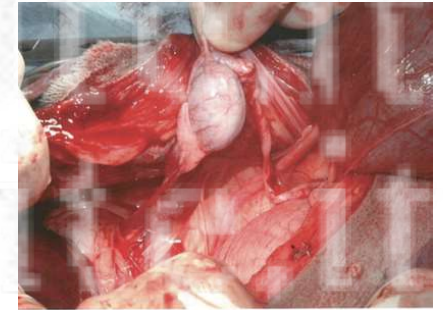
Seminoma

- Nessuna sindrome paraneoplastica
- Metastasi 6-12%

femminizzazione 16%-39%

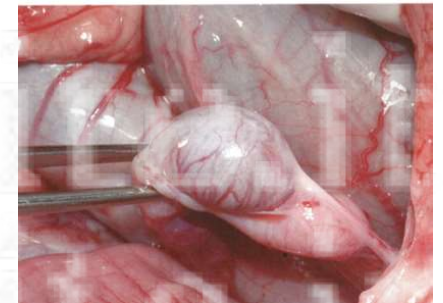

Asportazione di testicolo
Criptorchide.
Ectopia in sede addominale.



Approccio parapenieno con
lateralizzazione del pene.

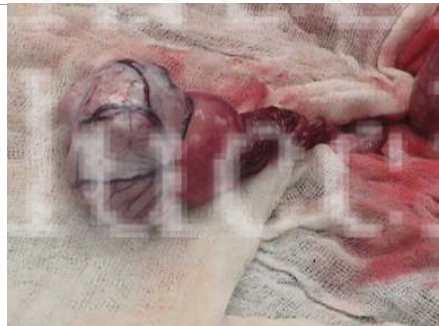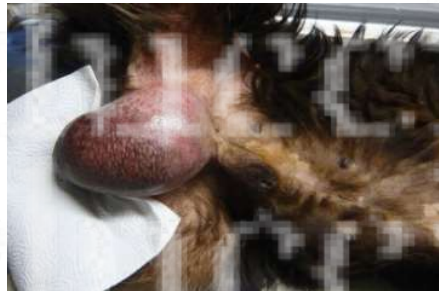Ramo prepuziale !!!!



per gentile concessione della dott.ssa Pompei

Torsione di testicolo

Edema scrotale;
Edema congestione del plesso
Pampiniforme



GRAZIE