

# OPERAZIONI SULLA MADRE

---

**LAPARATOMIA PER TAGLIO CESAREO**

**Augusto CARLUCCIO D.V.M. PH.D.**

Con il termine di taglio cesareo (*sectio caesarea*) si designa l'estrazione del feto (feti) dopo apertura intraddominale dell'utero

- **conservativo**

- **radicale**

# INDICAZIONI

● **assoluta** (solo la laparatomia risolve la distocia)

- **macrosomia**
- **torsione dell'utero irriducibile**
- **Ristrettezza anormale del canale del parto duro e molle**
- **mancata o insufficiente dilatazione della cervice**
- **gravidanza extrauterina**
- **ernia della parete addominale**

# INDICAZIONI

● relativa (impiego di altre misure ostetriche)

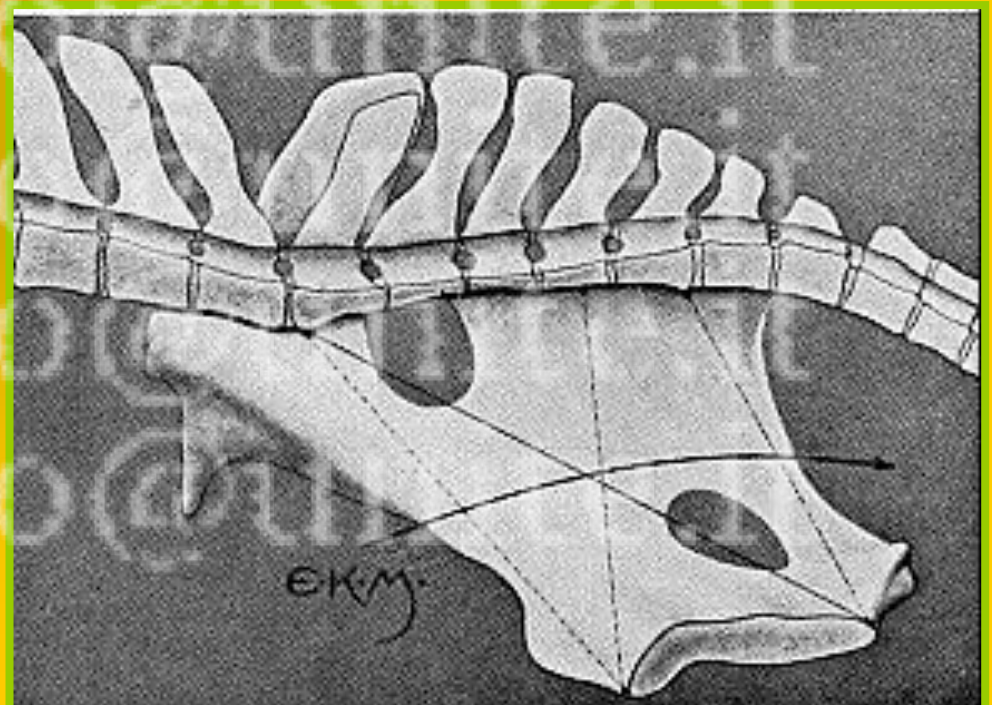
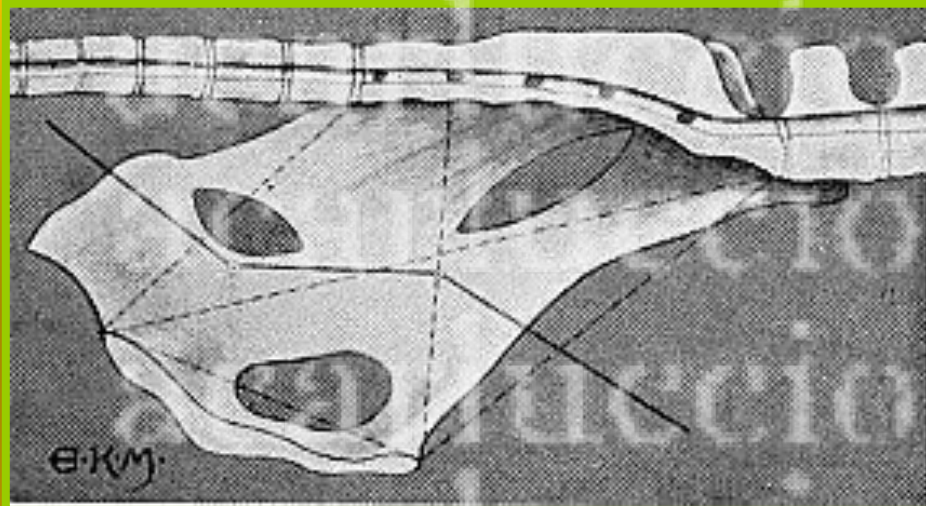
■ **disposizioni, presentazioni ed atteggiamenti anormali del feto**

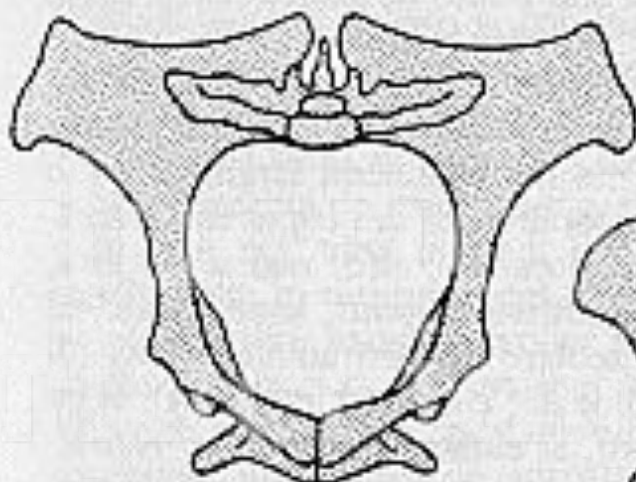
■ **malformazioni (idrope fetale, Schizosoma reflexum)**

■ **idrope degli invogli fetali**

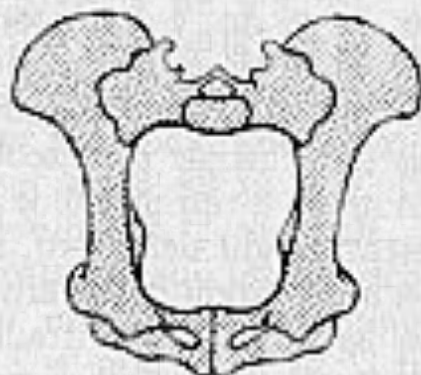


# INDICAZIONI

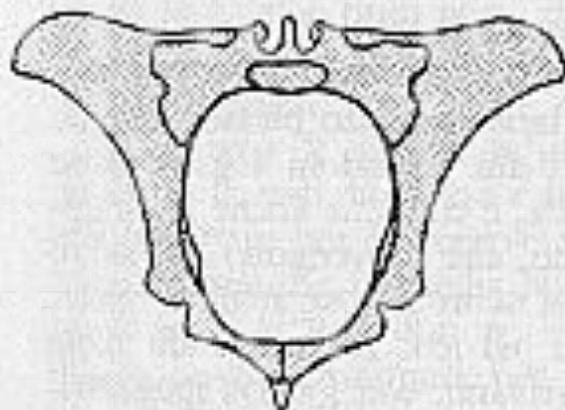




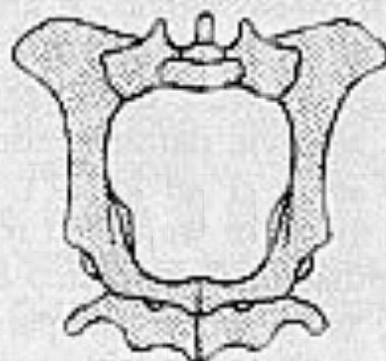
cavallo



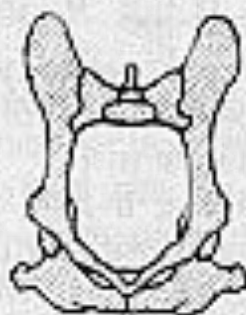maiale



bovino



pecora

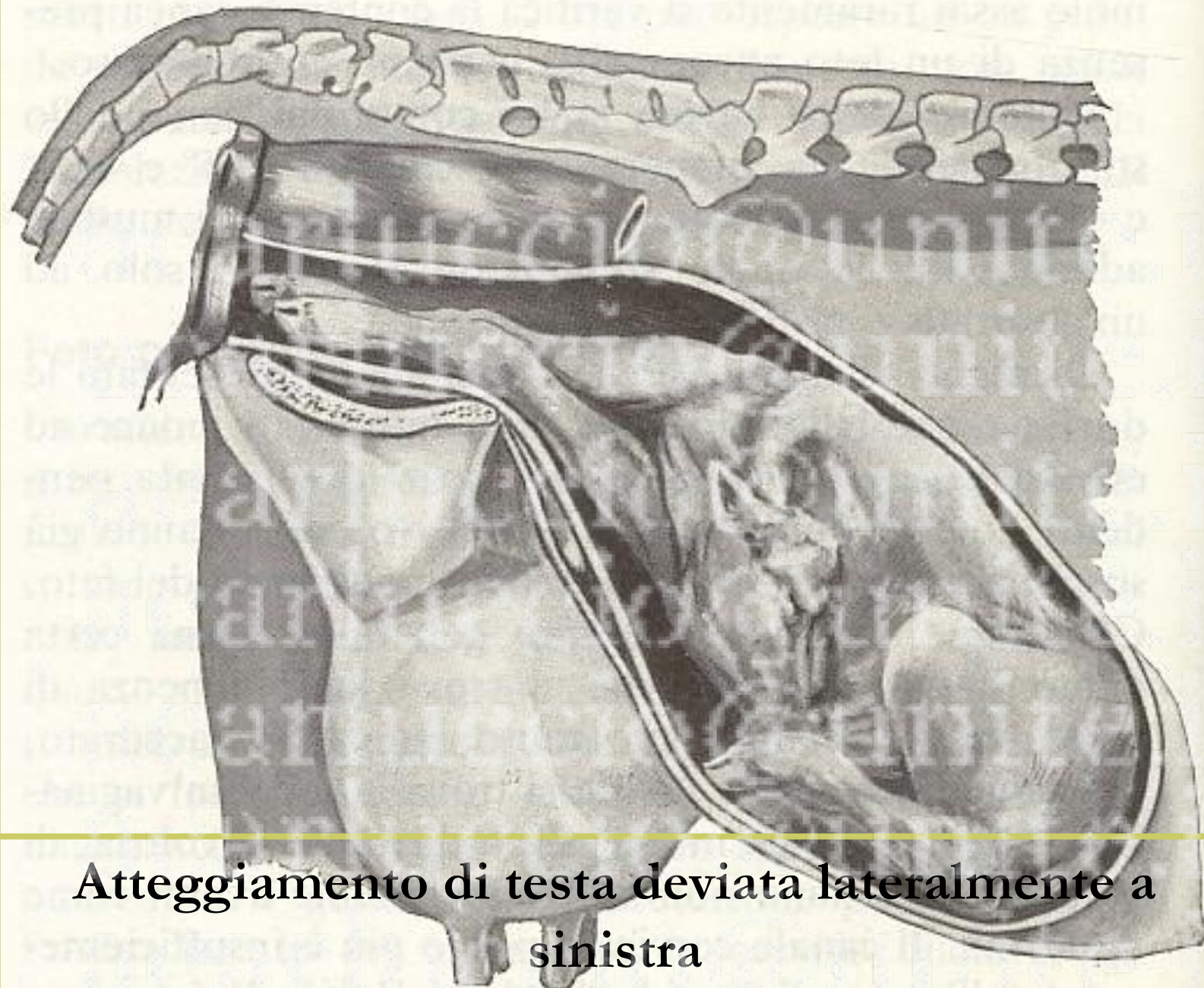


cane

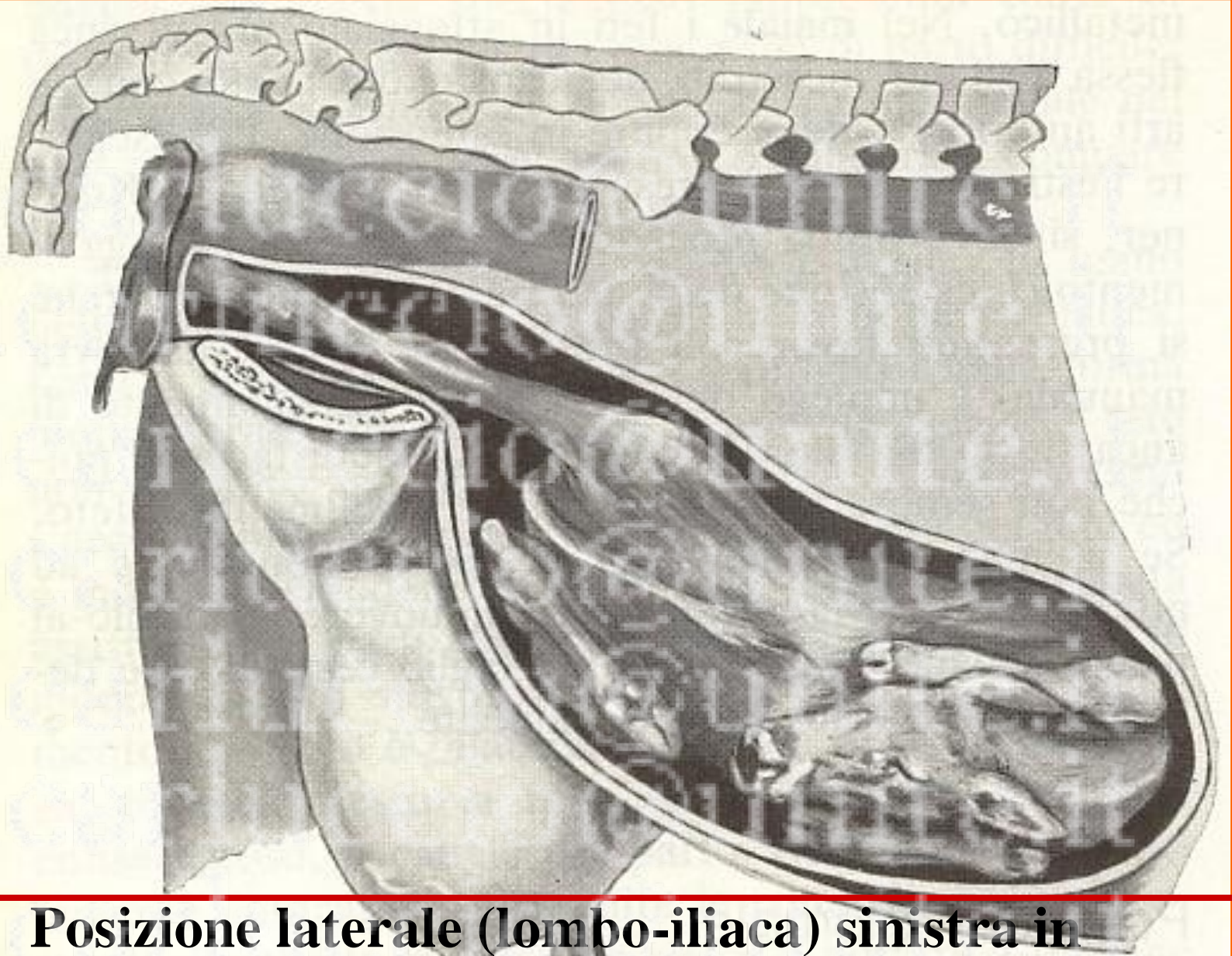

gatto





**Atteggiamento di testa deviata lateralmente a sinistra**



**Posizione laterale (lombo-iliaca) sinistra in  
presentazione posteriore con atteggiamento di tarso  
flesso nel vitello**





MAR94





Macrosomia fetale (ipertrofia del treno posteriore nel vitello)



**Schistosoma reflexus**



# CONTROINDICAZIONI



**FETO MORTO**

▶ **DISTURBI GENERALI DELLA MADRE**

▶ **LESIONI DI NOTEVOLE RILIEVO**

**(FRATTURE OSSEE, ERNIA ADDOMINALE,  
PROLASSO VAGINALE COMPLETO  
IRREPARABILE)**

# PROGNOSI



98%

2%

# STRUMENTARIO



**PINZE FERMATELI**

**SIRINGHE (20 ml)**

**BISTURI**

---

**PINZE CHIRURGICHE ED ANATOMICHE**

**FORBICI**

**PINZE EMOSTATICHE**

**PINZE PER LA PRESA DELL'UTERO**

**PORTA AGHI**

**AGHI DA SUTURA (rotondi e triangolari)**

**MATERIALE DA SUTURA**



# TECNICHE OPERATORIE

✿ L'incisione nel taglio cesareo conservativo in riferimento alla sede viene distinta:

**MEDIANA**

**PARAMEDIANA**

*animale coricato*

**VENTRO-LATERALE**

**FIANCO**