

## GINOCCHIO ANTERIORE O CARPO

**Base anatomica:** ossa carpiche (con briglia carpica)

**Confini:** avambraccio prossimalmente, stinco distalmente

**Funzione:** movimenti di flessione e estensione;  
ammortizzazione

**Aspetto:** largo e spesso, diretto verticalmente e ben allineato  
con avambraccio e metacarpo

**Difetti:** stretto, gracile.

-Di posizione:

a sedile (metacarpo spostato lateralmente.)

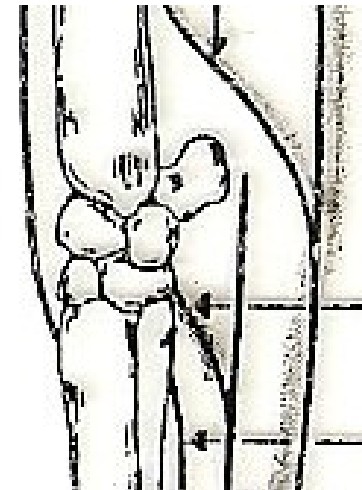
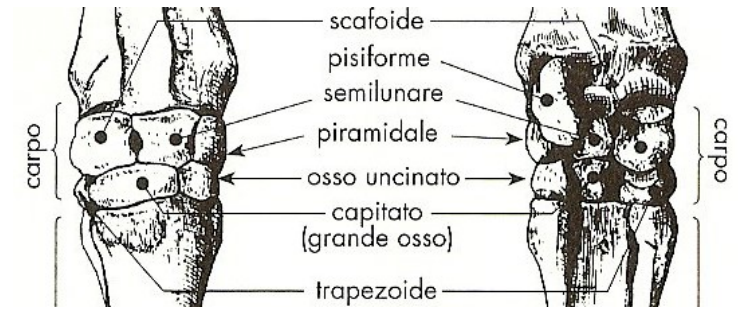
staccato sotto le ginocchia (metacarpo spostato all'indietro)

-Di direzione: ginocchio arcato

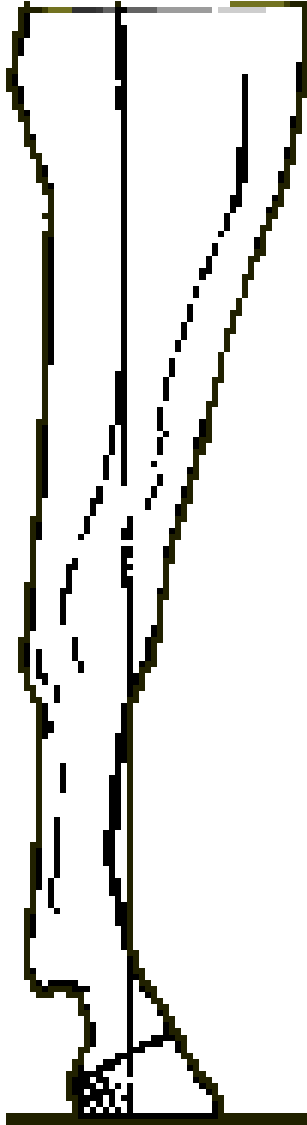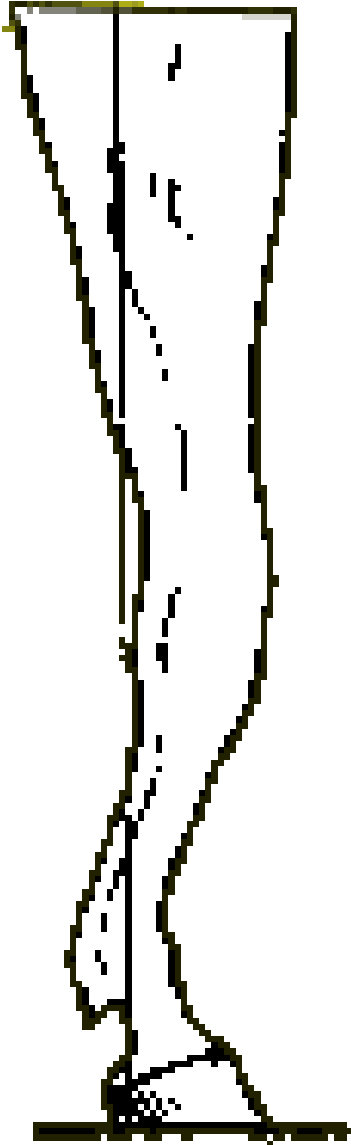
ginocchio da montone

ginocchio valgo

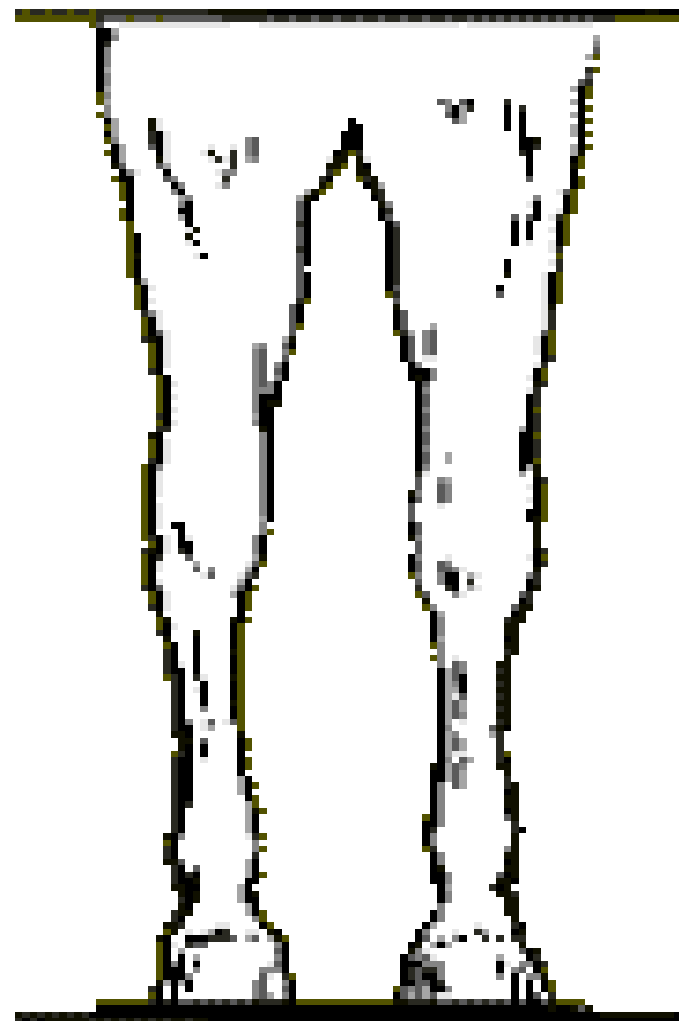
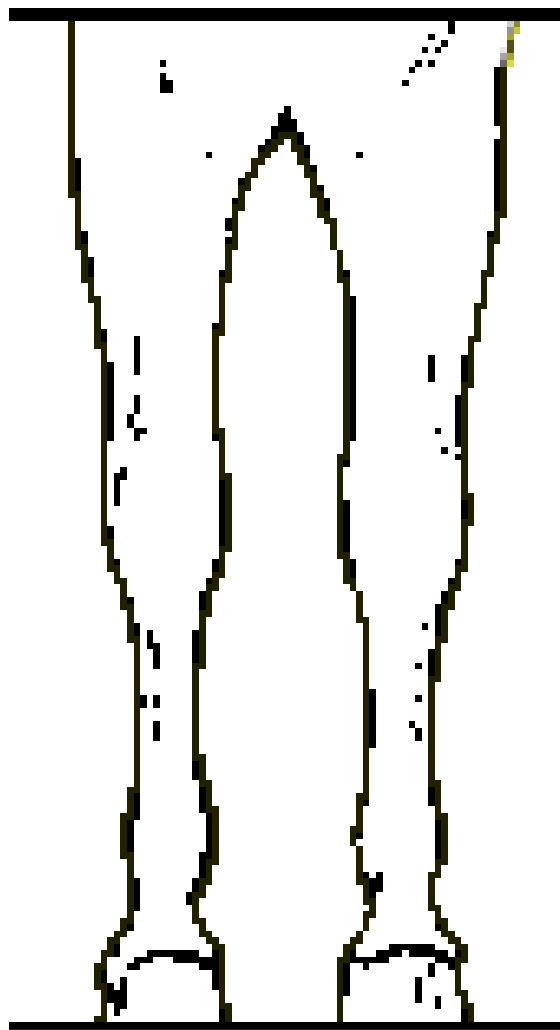
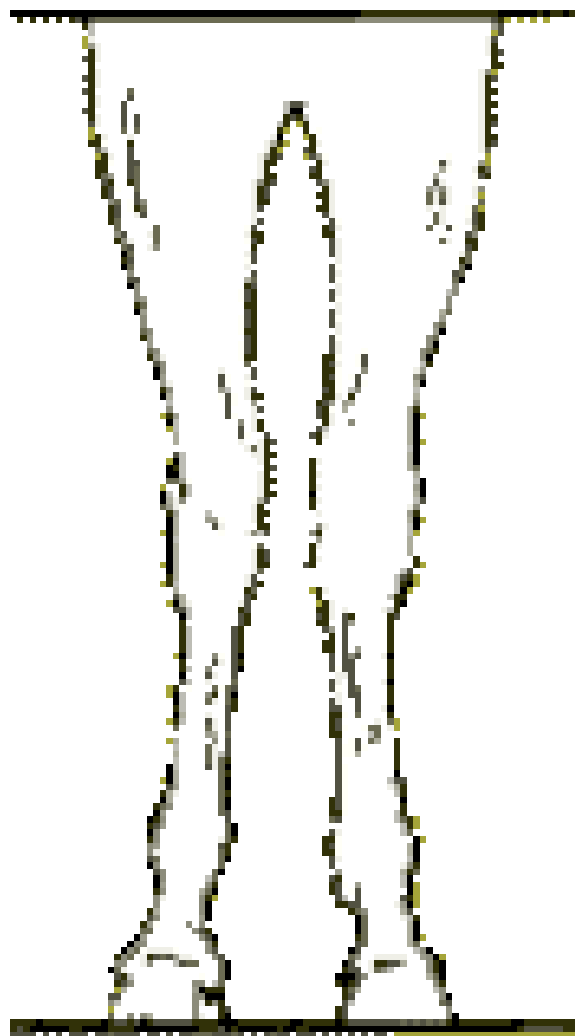
ginocchio varo



# GINOCCHIO ANTERIORE



# GINOCCHIO ANTERIORE



# GINOCCHIO ANTERIORE O CARPO



Ginocchio arcato



Ginocchio varo



Ginocchio cavo



Ginocchio valgo

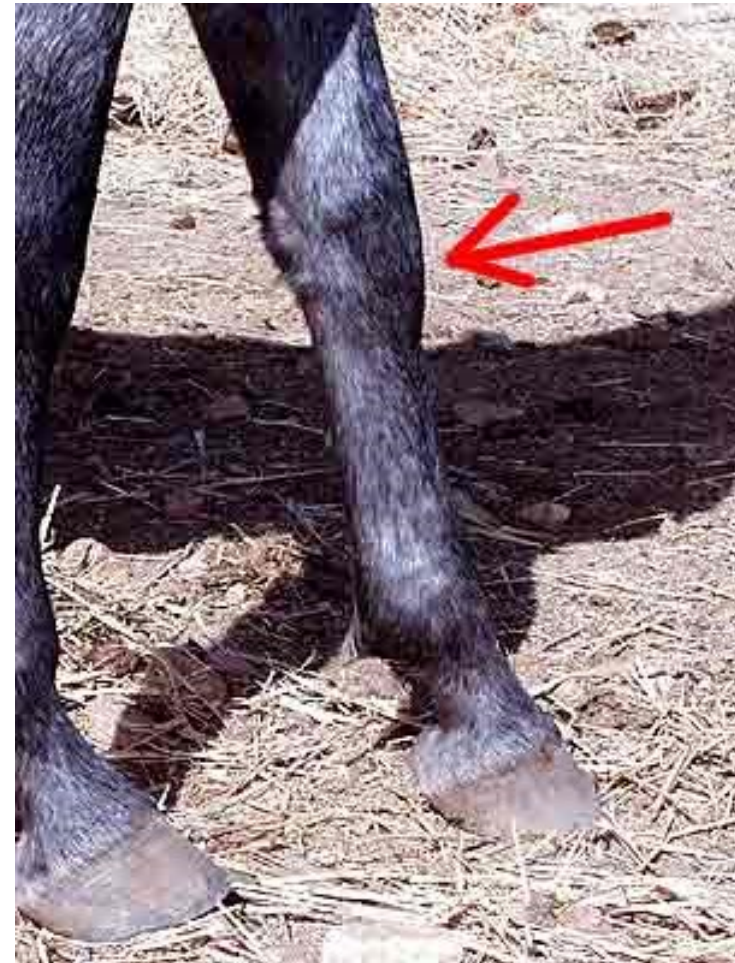## **Tare:**

### •Molli:

- ✓ Incoronature
- ✓ Vescicone o Igroma precarpico o capelletto rovesciato
- ✓ Idropi delle guaine tendinee degli estensori o dei flessori
- ✓ Idrarti a carico della sinoviale articolare

### •Dure

Soprossi, esostosi fino all'anchilosi



Idrope della guaina degli estensori

## Parti in comuni dei 2 arti anteriore e posteriore

STINCO:

a) anteriore: ha come base anatomica il metacarpiario principale e accessorio laterale;

b) posteriore: ha come base anatomica il metatarsiano principale.

Entrambi rappresentano un punto di osservazione della finezza o grossolanità dell'animale in quanto sono regioni dove la base anatomica ossea è a ridosso della pelle e quindi ben evidente.



NODELLO: la base anatomica è formata dall'articolazione metacarpo (tarso), falange e capsule articolari. Ha come caratteristica la presenza posteriore di due appendici cornee detti unghielli.

PASTORALE O PASTOIE: ha come base scheletrica le due prime falangi.

CORONA: è una parte di limitatissimo sviluppo. Ha per base anatomica le due seconde falangi (parte superiore).

PIEDE O UNGHIONI: ha come base anatomica la parte inferiore delle seconde falangi, le terze falangi e le due ossa

sesamoidee.

## STINCO

**Base anatomica:** metacarpo; tendini dei muscoli estensori delle falangi; tendini dei flessori superficiale e profondo delle falangi; inizio del legamento sospensore del nodello.

**Aspetto:** non troppo lungo; largo e spesso, diretto verticalmente e ben allineato col carpo; tendini ben staccati.

**Difetti:** gracile.

-Di posizione:

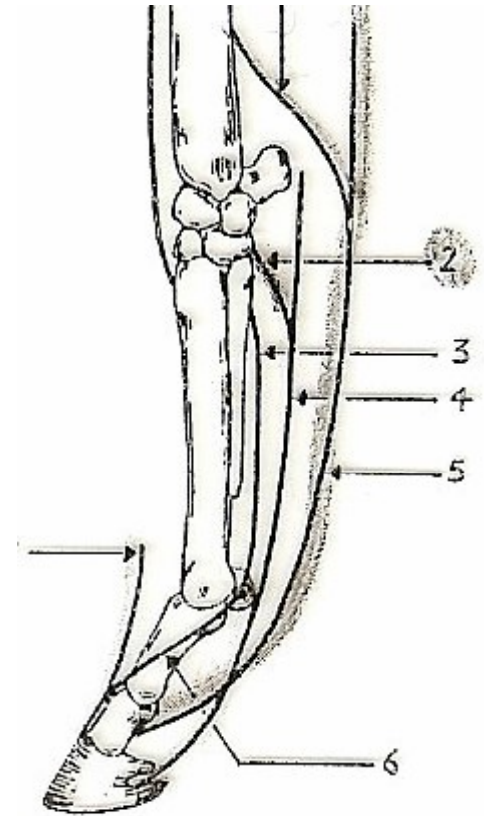
a sedile (metacarpo spostato lateralmente.)


staccato sotto le ginocchia (metacarpo spostato all'indietro)

-Tendini falliti

**Tare:**

Molli: Idropi delle guaine tendinee dei flessori (tenosinoviti); Dure: soprossi prossimali (schinelle)

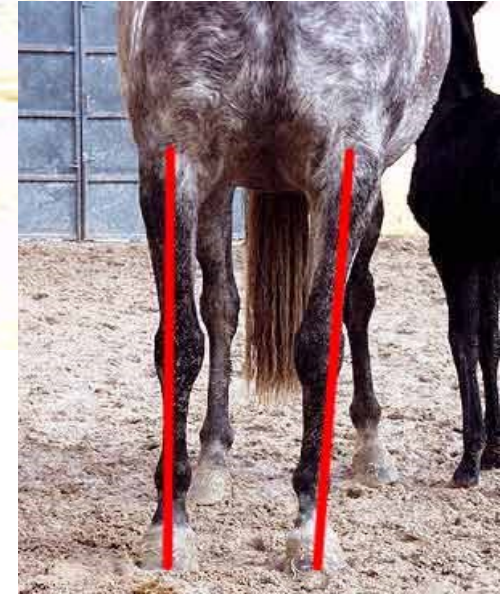



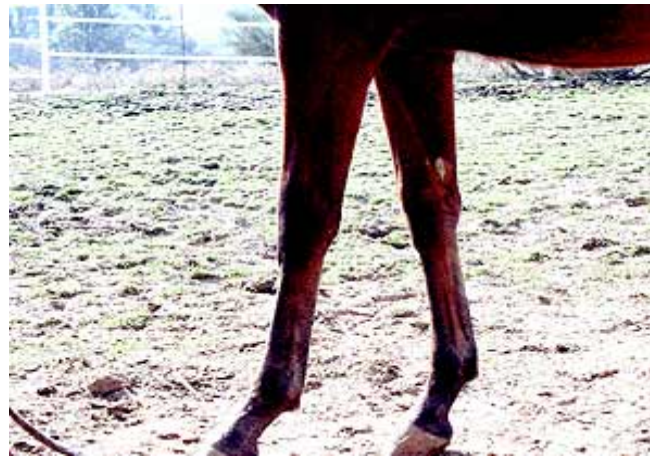Stinco corto e ginocchio arcato



Stinco debole e sottile



Stinco non allineato con l'avambraccio



Stinco eccessivamente lungo



## NODELLO

### **Base anatomica:**

articolazione metacarpo-falangea;

legamenti propri (capsula, metacarpofalangei laterali e mediali);

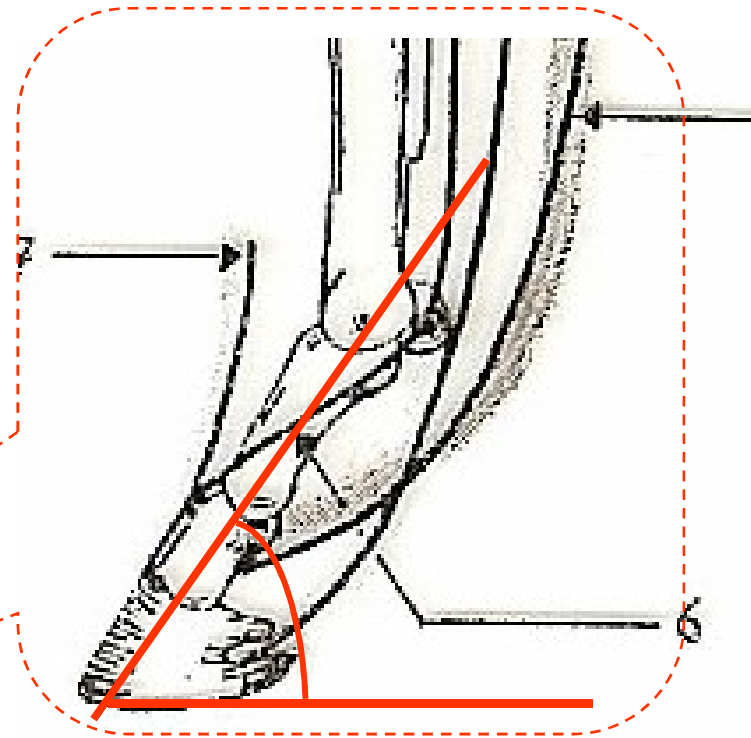
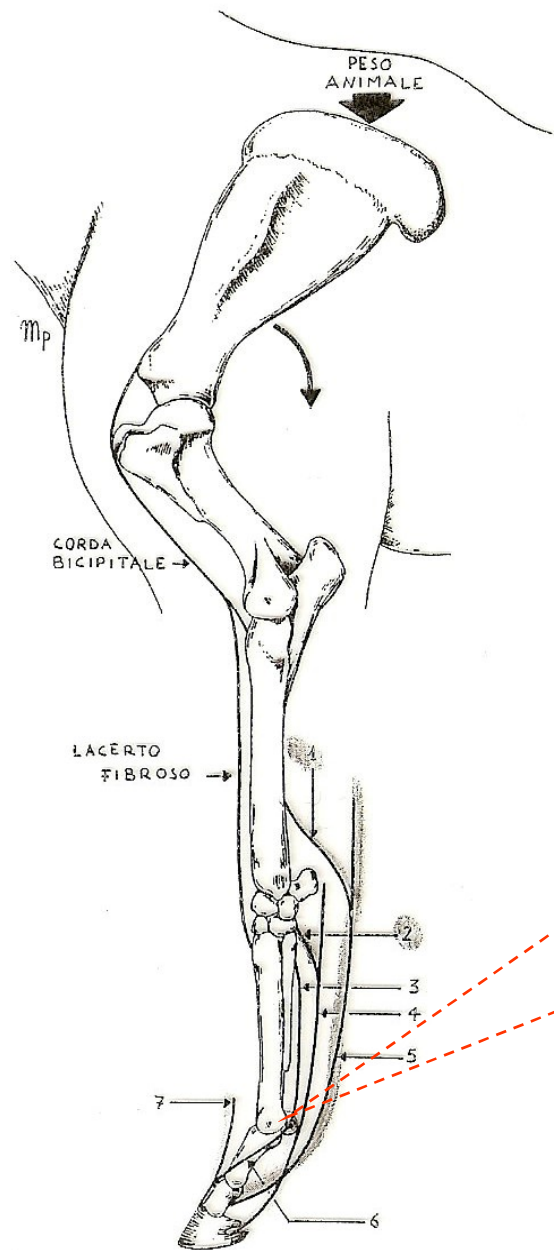
legamenti sesamoidei (in partcl. legamento sesamoideo prossimale o sospenditore del nodello con briglie per l'estensore dorsale delle falangi).

Tendini flessore superficiale e flessore profondo (rispettivamente con briglia radiale e briglia carpica) accompagnati dalla sinoviale tendinea grande sesamoidea.

**Confini:** stinco prossimalmente e pastoia distalmente

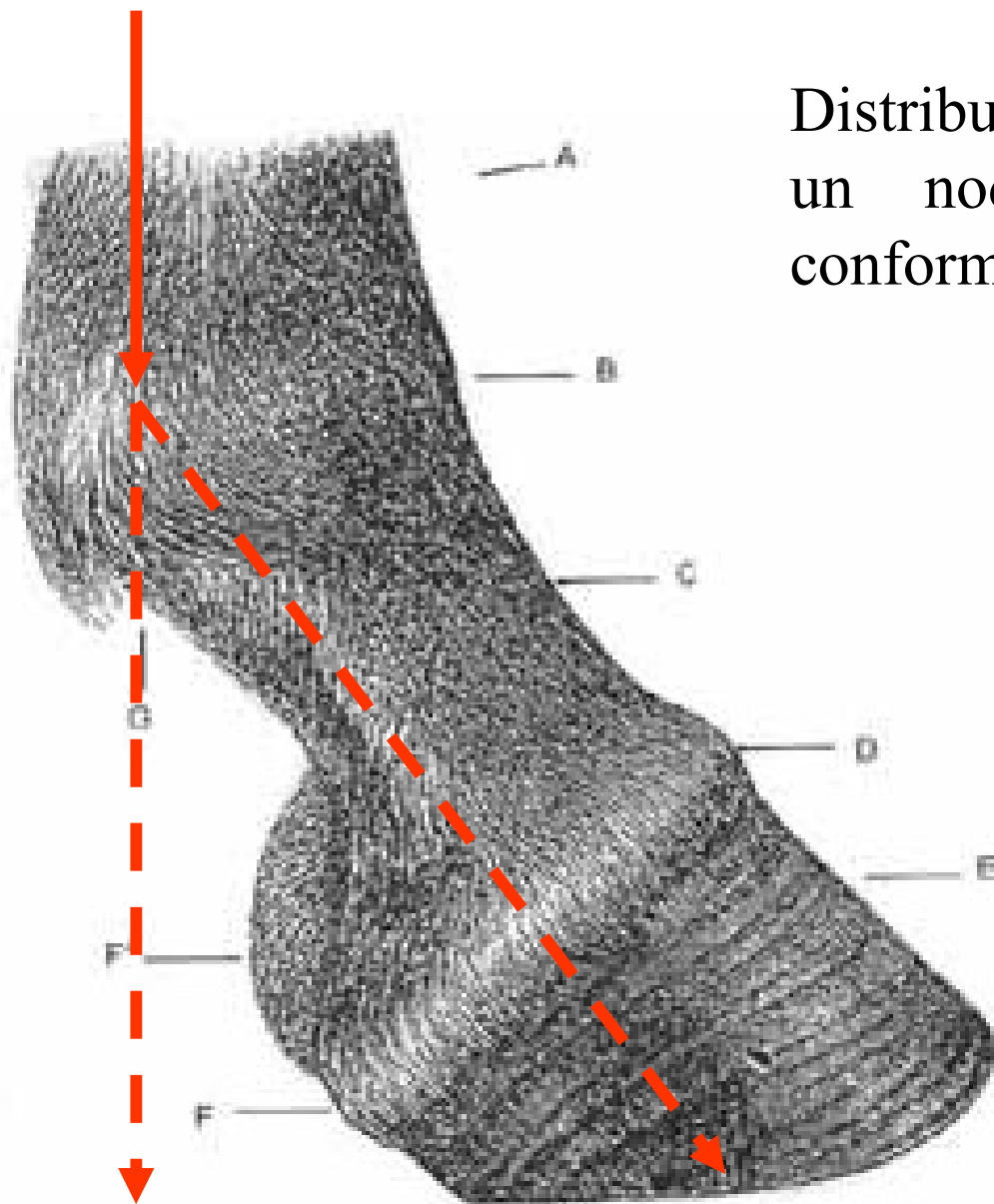
**Aspetto:** largo e spesso, netto e correttamente angolato (in iperestensione); presenza dello sperone e della barbeta

**Funzione:** movimenti di flessione ed estensione; ammortizzatore dell'arto grazie all'apparato sospenditore del nodello (legamento e tendini perforato e perforante).



# NODELLO

Distribuzione del peso con un nodello correttamente conformato



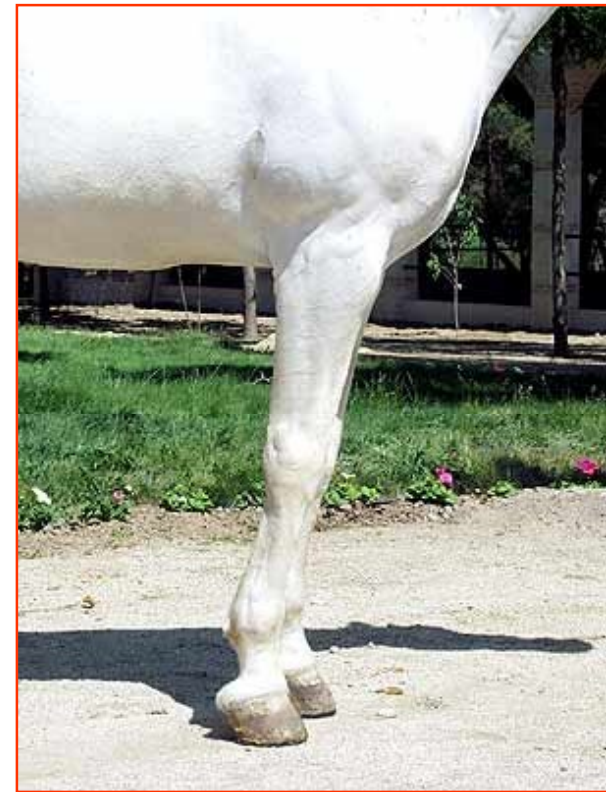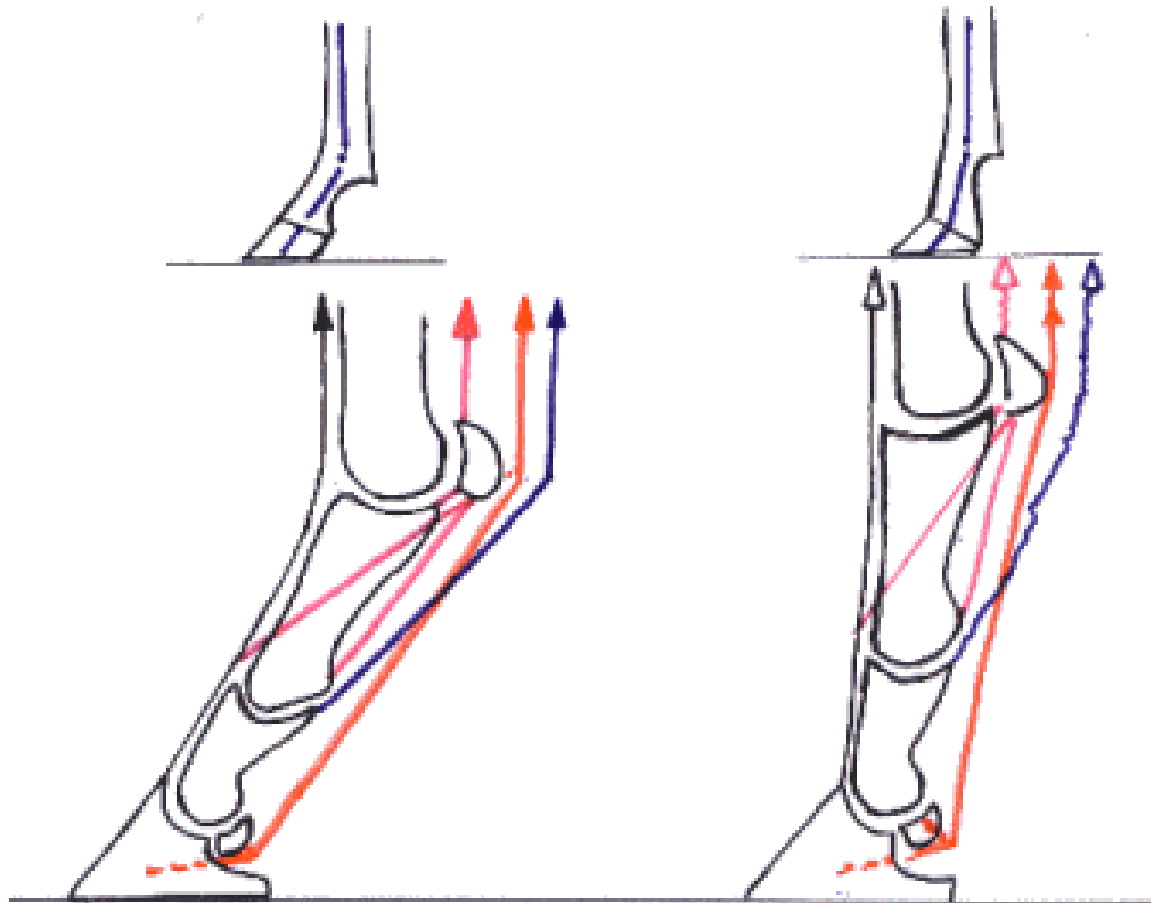
A: stivco, B: nodello o nocca, C: pastaia o pastorale, D: zoccolo, E: glomi, F: glomi, G: barbetta.

## NODELLO

### **Difetti:**


- Sottile e gracile
  - Arrebbatura: difetto congenito o acquisito a carico del nodello che vede il suo angolo anteriore aumentare fino alla verticalizzazione ovvero al rovesciamento in avanti. Si distinguono perciò tre tipi di arrebbature:
    - Quando il semiasse pastoro-coronario si avvicina alla verticale
    - Quando il semiasse pastoro-coronario coincide con la verticale
    - Quando il semiasse pastoro-coronario si inverte e la pastoia è inclinata in avanti
- Comporta una scorretta distribuzione del peso e un difetto di ammortizzazione
- Chiuso ai nodelli: convergenza dei nodelli sul piano mediano
  - Aperto ai nodelli: divergenza dei nodelli sul piano mediano

# NODELLO



arrembatura

NODELLO



Chiuso ai nodelli

## Tare:

- Molli:

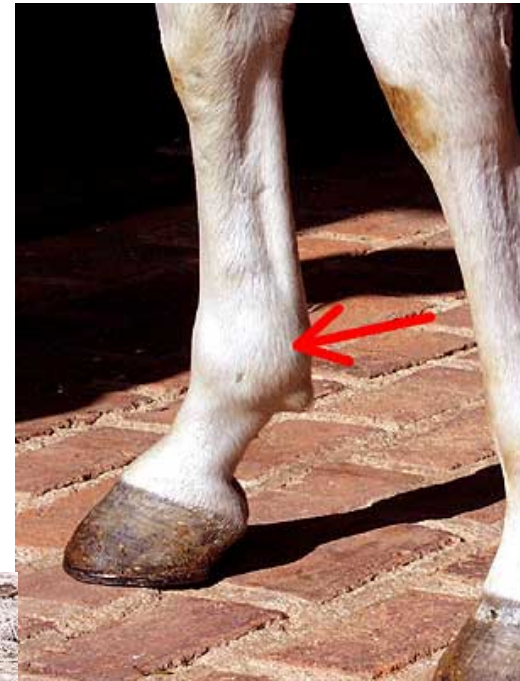- ✓ Incononature (depilazioni, escoriazioni, cicatrici nel cavallo che “si attinge”)

- ✓ Mollette o Idropi delle guaine tendinee degli estensori o dei flessori

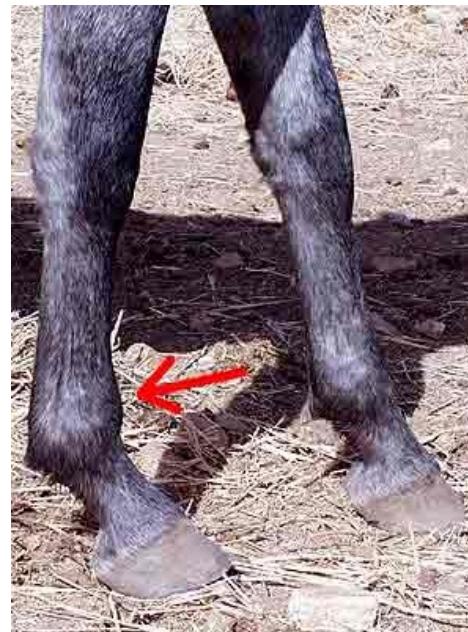- ✓ Mollette o Idrarti a carico della sinoviale articolare

- Dure

- Soprossi, esostosi

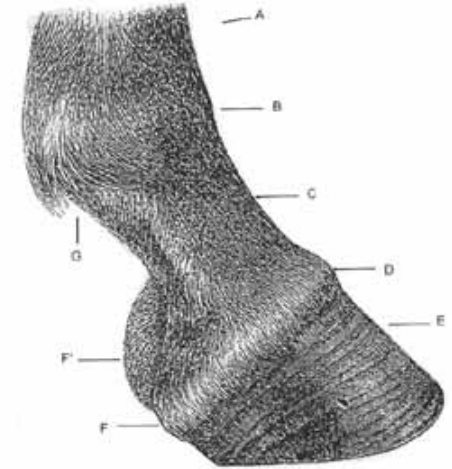


Molletta della sinoviale grande sesamoidea



Molletta anteriore  
(tenosinovite)

## PASTOIA O PASTORALE



A: stinco, B: nodello o nocca, C: pastoia o pastorale, E: zoccolo, F: glomi., G: barbetta.

### **Base anatomica:**

1° falange ed inizio della seconda

legamento sesamoideo prossimale o sospenditore del nodello con briglie per l'estensore dorsale delle falangi

Tendini flessore superficiale e flessore profondo (rispettivamente con briglia radiale e briglia carpica) accompagnati dalla sinoviale tendinea grande sesamoidea.

**Confini:** nodello prossimalmente e corona distalmente

**Aspetto:** larga e spessa

in linea con la corona

ben diretta (angolo col terreno di 45-50° per anteriore, 50-55° posteriore)

di giusta lunghezza

**Funzione:** braccio di leva (leva pastoro-coronale interresistente)



## PASTOIA O PASTORALE

### Difetti:

Angolo con la corona spezzato (anteriormente con piede rampino; posteriormente)

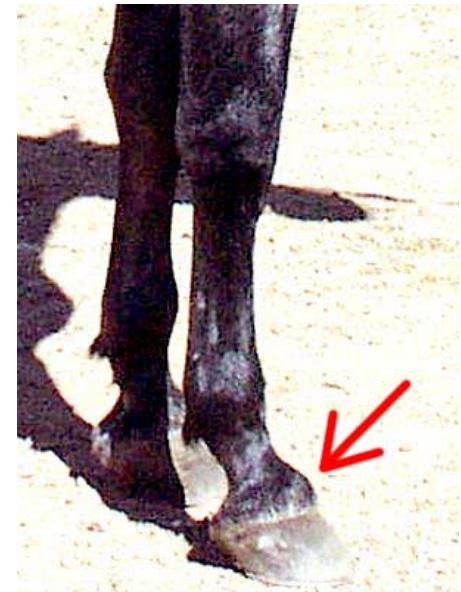Mal diretta (diritto giuntato  $>50^\circ$  o obliquo giuntato  $<45^\circ$ )

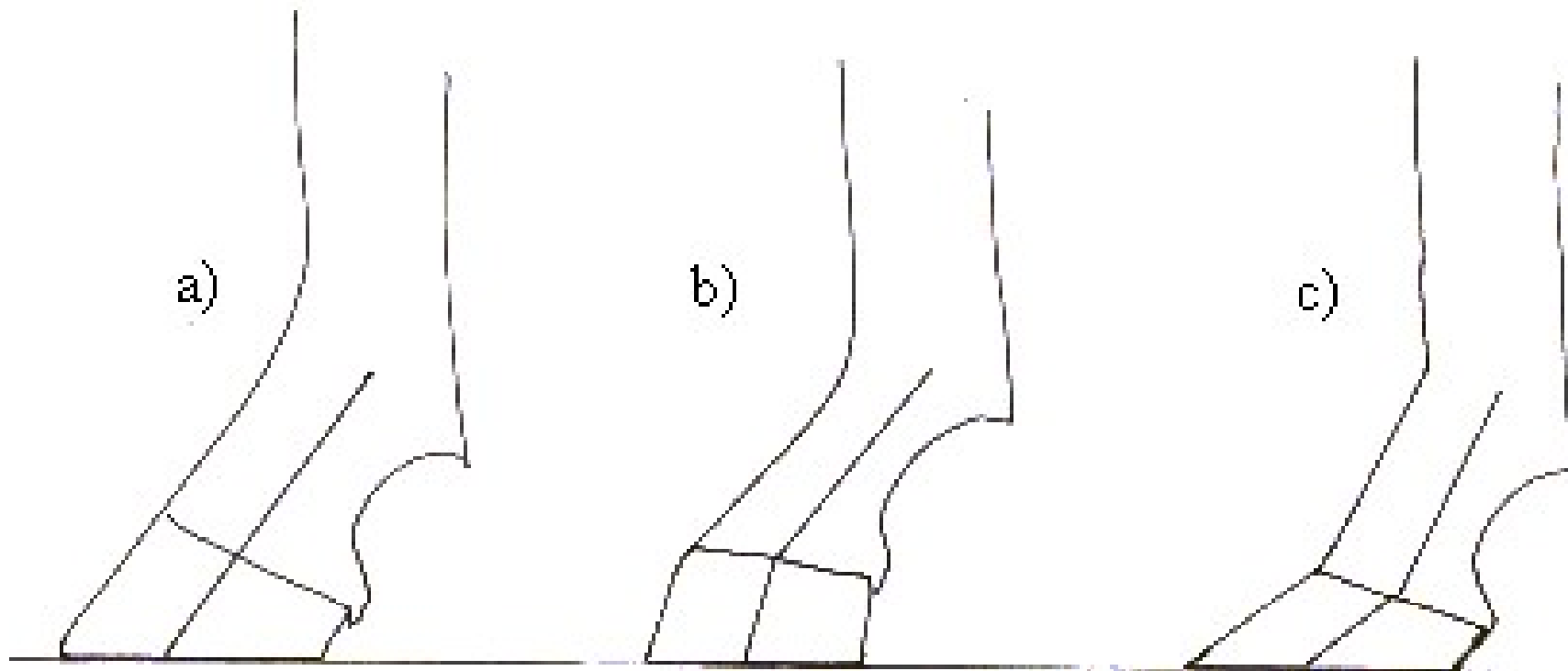
Lunghezza anomala (lungo e corto giuntato)

Con conseguenti  
difetti di  
distribuzione del  
peso

**Tare:** mollette e formelle (specie a livello di corona)

Esostosi pastoro coronale





spezzato anteriormente

spezzato posteriormente



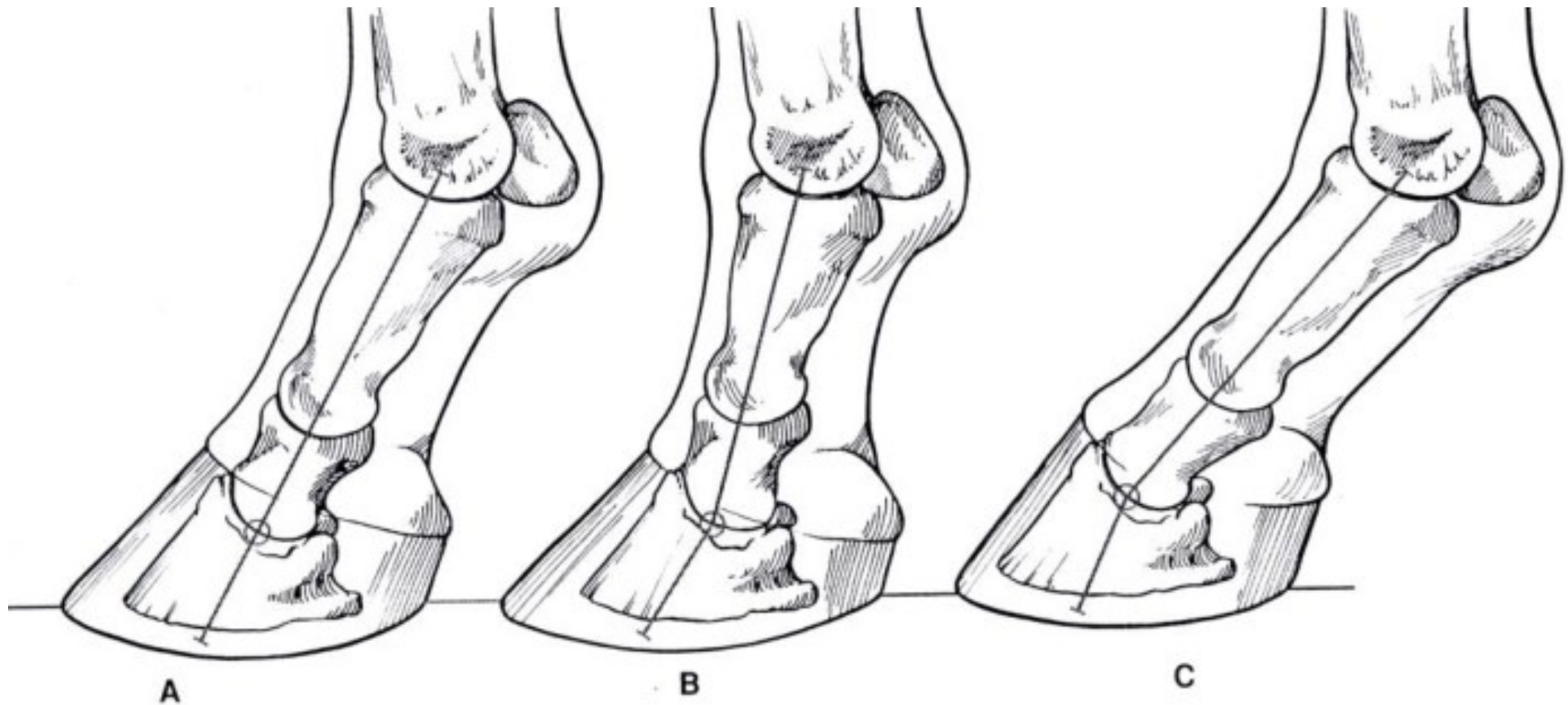
A. Normale

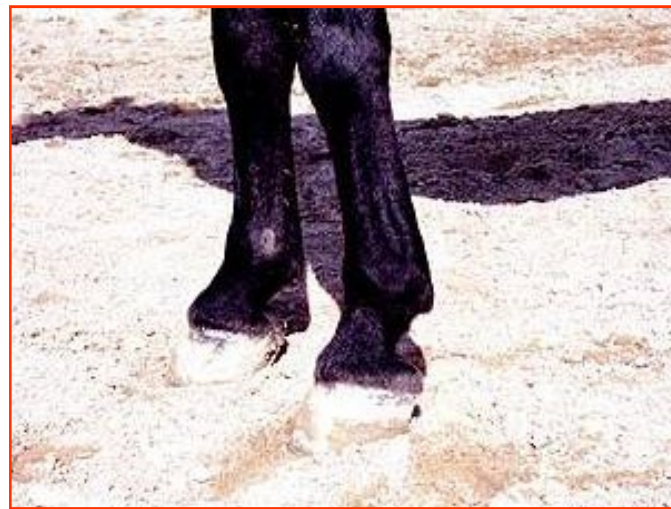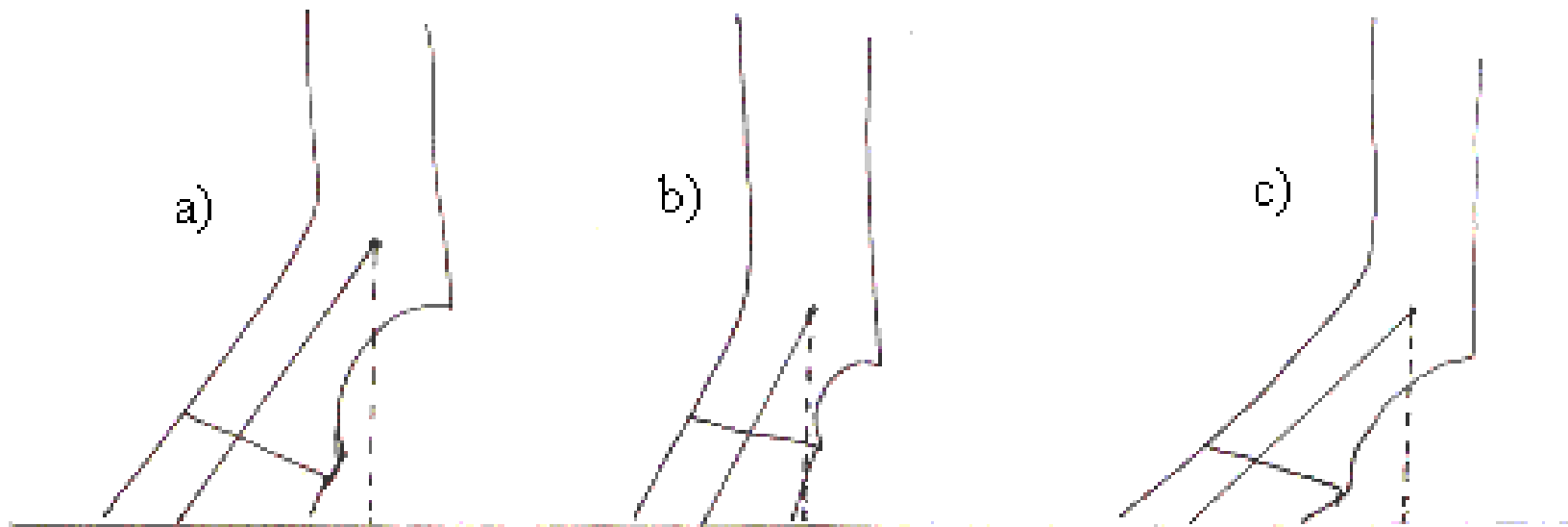
B. Diritto giuntato

C. Obliquo giuntato

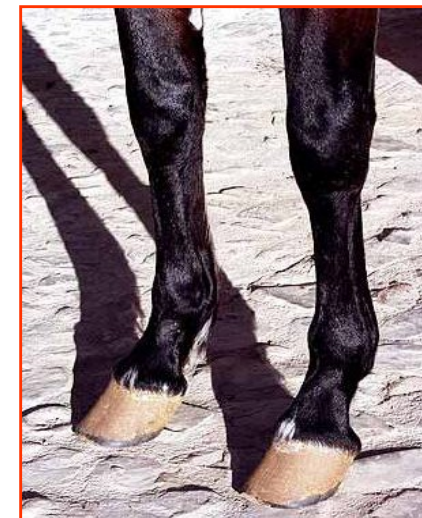
Dritto giuntato: angolo tra pastorale e suolo tende ad essere verticale

Obliquo giuntato: angolo tra pastorale e suolo tende ad essere acuto





Corto e diritto giuntato



Lungo e obliquo giuntato



Diritto giuntato posteriormente

# PIEDE NEGLI UNGULATI

**Zoccolo** negli **equini** (perissodattili).

**Unghioni** nei **bovini** (artiodattili).

**Unghielli** nei **suini, ovini e caprini** (artiodattili).

## PIEDE DEGLI EQUIDI

### **Base anatomica:**

Articolazione fra II e III falange e III falange per intero.

Parte esterna o zoccolo e parte interna o tuello.

Lo zoccolo comprende

La muraglia o parete

La benda perioplica

La suola

Il fettone o forchetta

La linea bianca

## PIEDE DEGLI EQUIDI

### La muraglia o parete:

Crescita: a partire dal corion coronario;  
si ingrana mediante il cherafiloso  
al podofiloso (legamento e sacco  
di sospensione)

### Caratteristiche:

-Altezza anteriori:

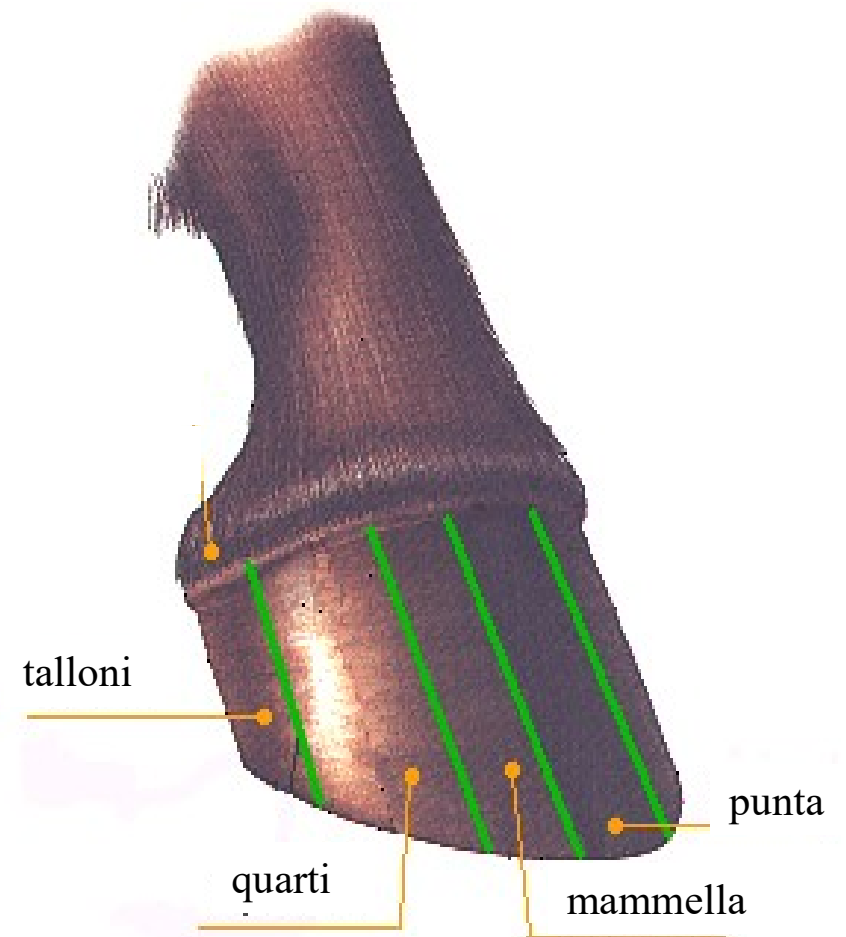
3 in punta-2 ai quarti -1 ai talloni

Altezza posteriori: 3 – 2,5 – 2

- Inclinazione:  $47^\circ$  in punta,  $<$  ai talloni

- Spessore

- Consistenza, colore





## PIEDE DEGLI EQUIDI

### **La benda perioplica :**

Sottile lamina cornea che in continuità con la pelle sopra lo zoccolo riveste la parte prossimale della parete unendo intimamente la pelle allo zoccolo.

### **La suola:**

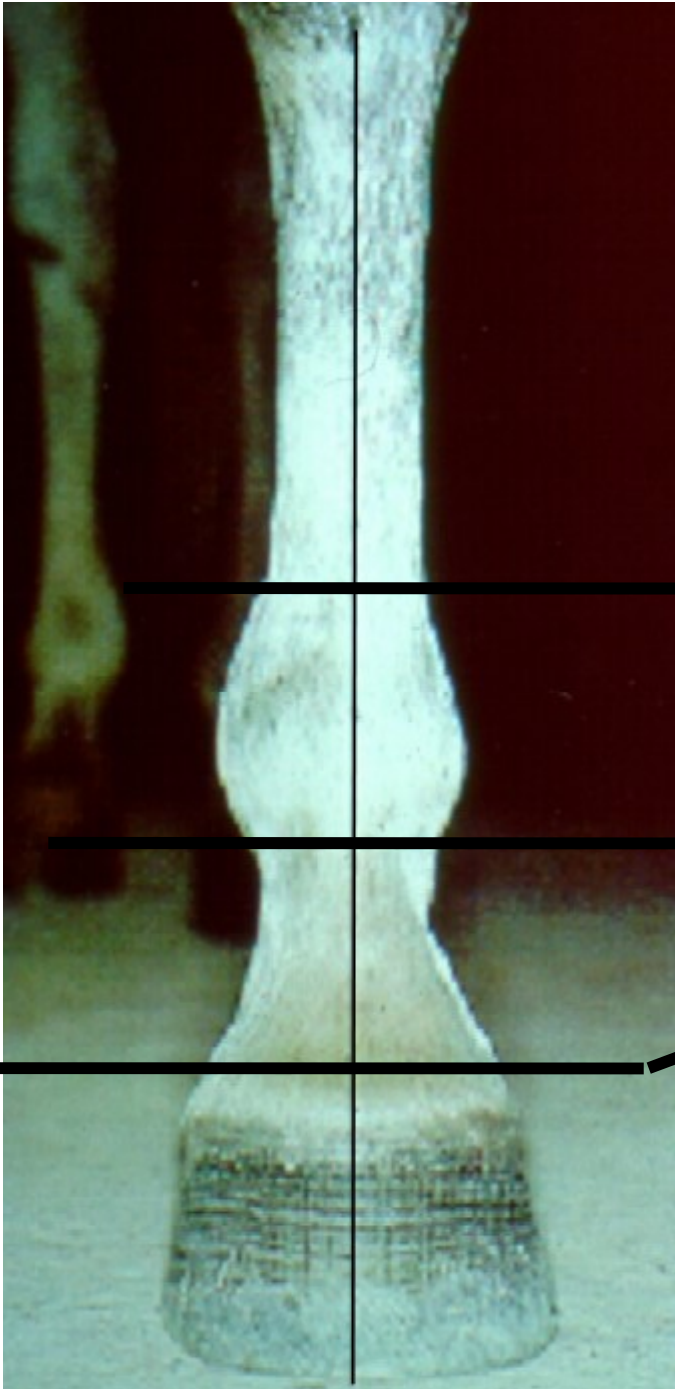
Crescita: a partire dal corion villosa; si ingrana mediante il cheravilloso al podovilloso

Caratteristiche da valutare:

-Concavità che forma il cavo del piede.

### **Il fettone o forchetta:**

Piramide quadrangolare di tessuto fibroelastico con punta rivolta verso il centro del piede. Presenta due branche o rami separati medialmente dalla lacuna mediana e lateralmente dalla parete mediante le lacune laterali. È in contatto internamente col cuscinetto plantare che si estende fra le cartilagini alari della terza falange

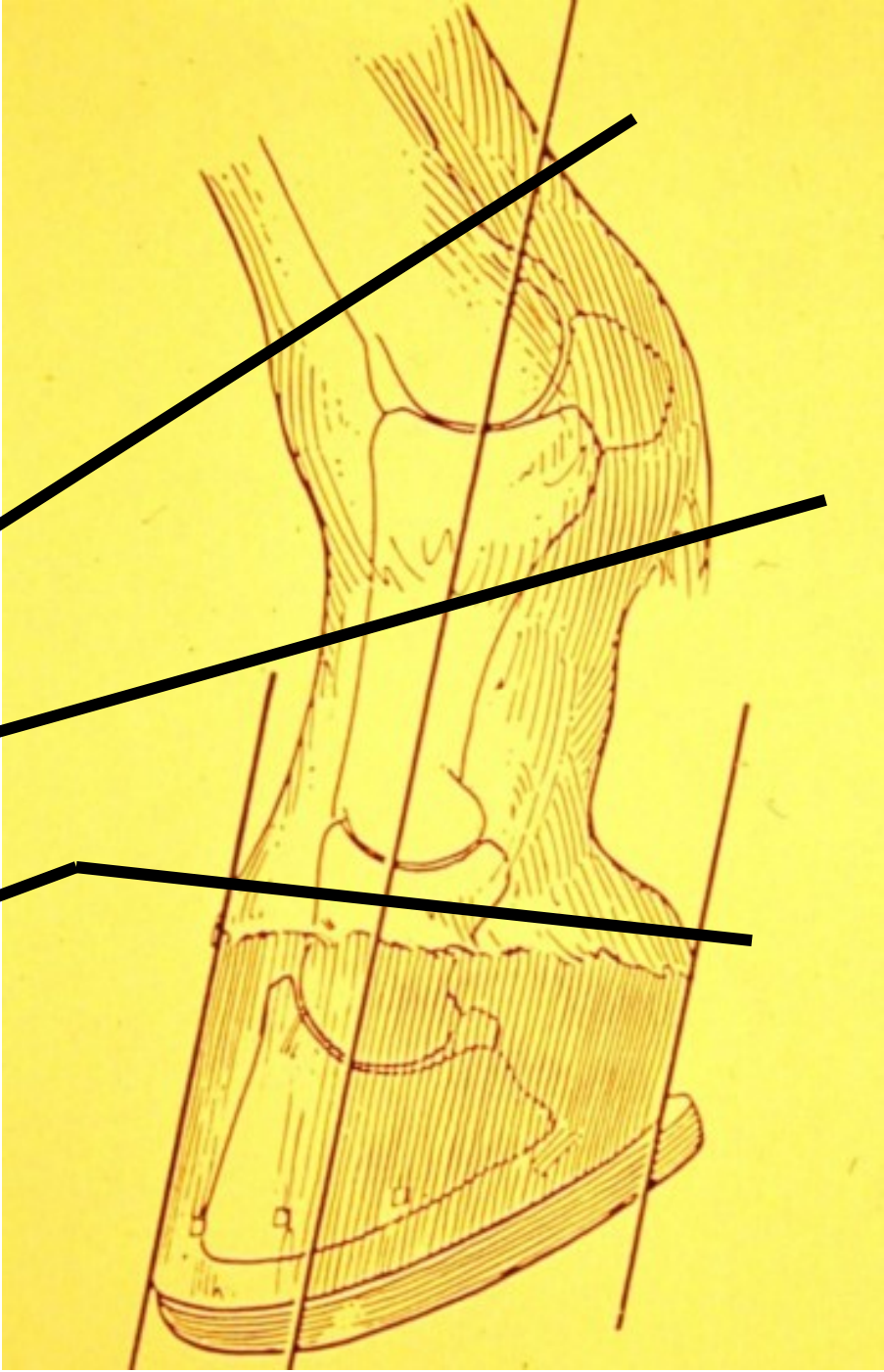


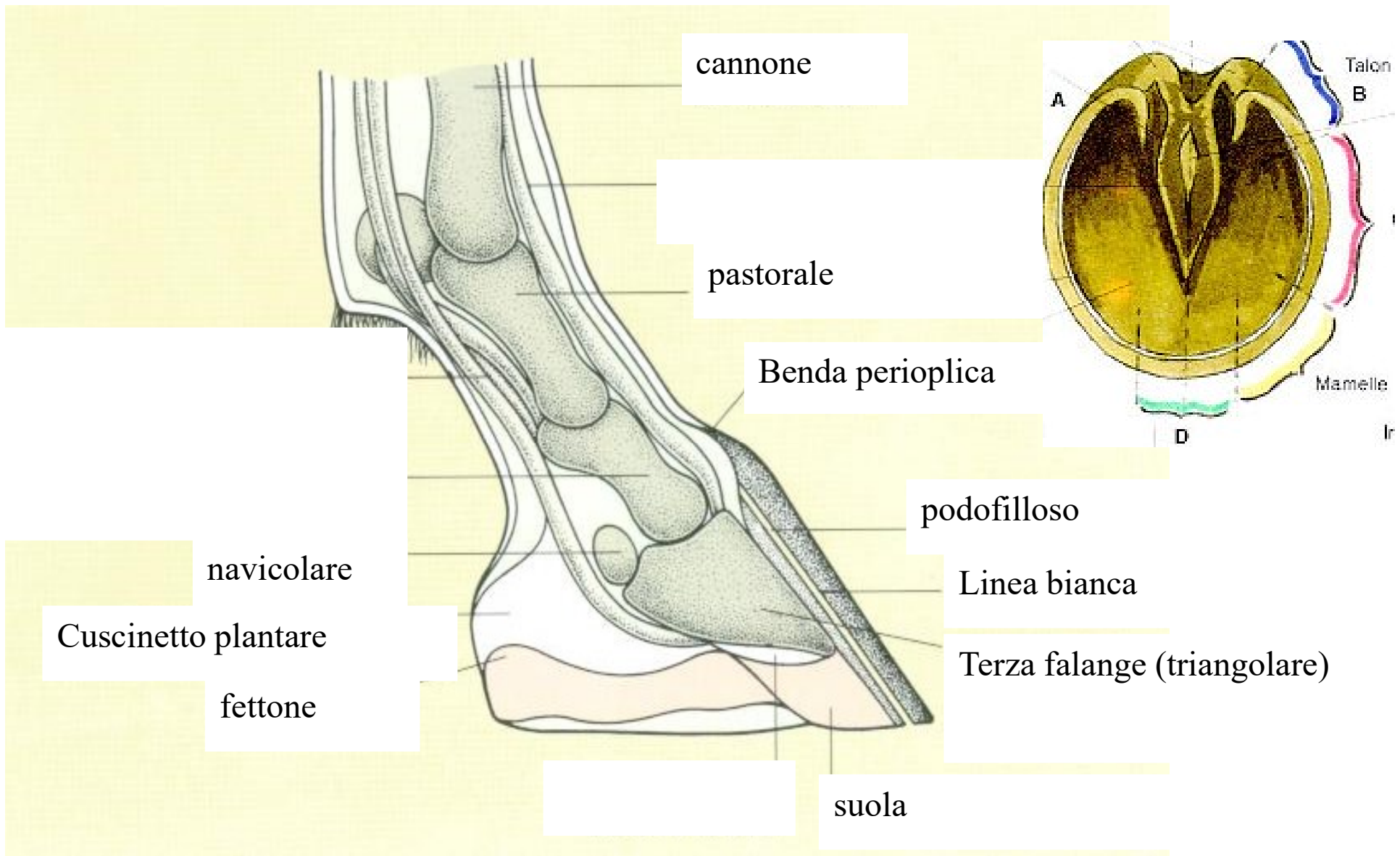
**STINCO**

**NODELLO**

**PASTOIA**

**PIEDE  
(ZOCCOLO)**





## PIEDE DEGLI EQUIDI

### **Funzione:**

Organo anticoncussione che grazie al suo movimento di elaterio ammortizza l'impatto col terreno trasformando la spinta da verticale ad orizzontale. In pratica, la compressione a livello dei talloni si trasferisce ai rami del fettone che si divaricano mentre la compressione successiva del cuscinetto plantare (fase di appoggio sostenitivo) tramite le cartilagini alari della terza falange si trasmette internamente alla parete che si allarga. Nella fase di appoggio propulsivo, il piede ruota in punta e le cartilagini alari così come i rami del fettone ritornano in posizione originaria contribuendo al ritorno venoso verso il centro. La suola, durante il movimento, si abbassa leggermente, non toccando solitamente il terreno.


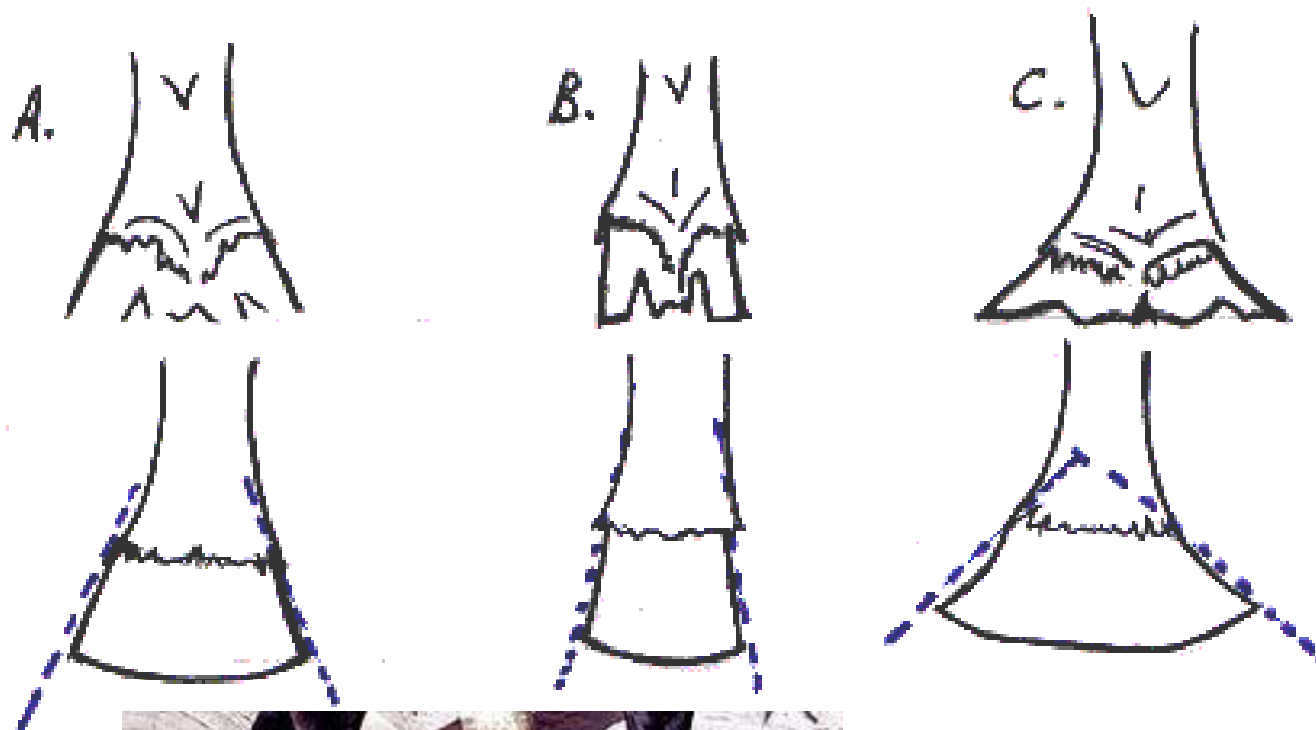
## PIEDE DEGLI EQUIDI

### **Difetti:**

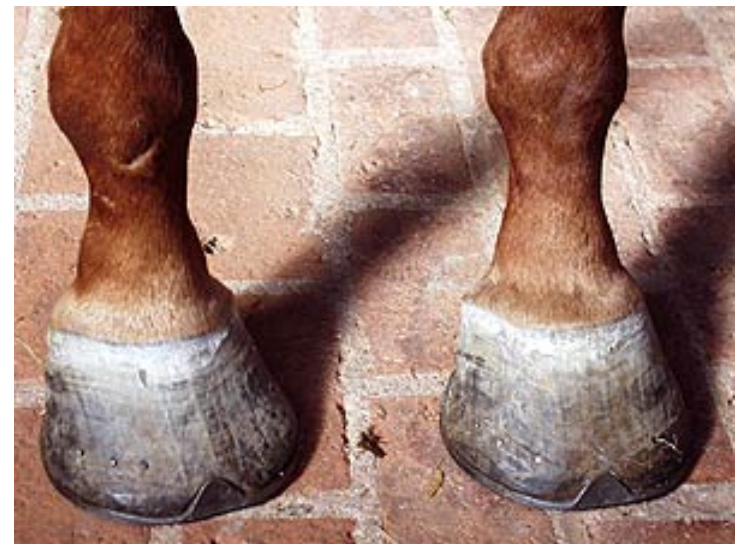- Di proporzione: grande, piccolo, mezzo grande-mezzo piccolo
- Di forma: stretto, largo, ipoconico, iperconico
- Di direzione della parete: dritto con talloni alti, obliquo con talloni bassi, rampino
- Di suola: ipoconcava, piana, colma
- Di talloni: larghi, stretti, alti, bassi (piede incastellato o di mulo)
- Di durezza e spessore della parete

### **Tare:**

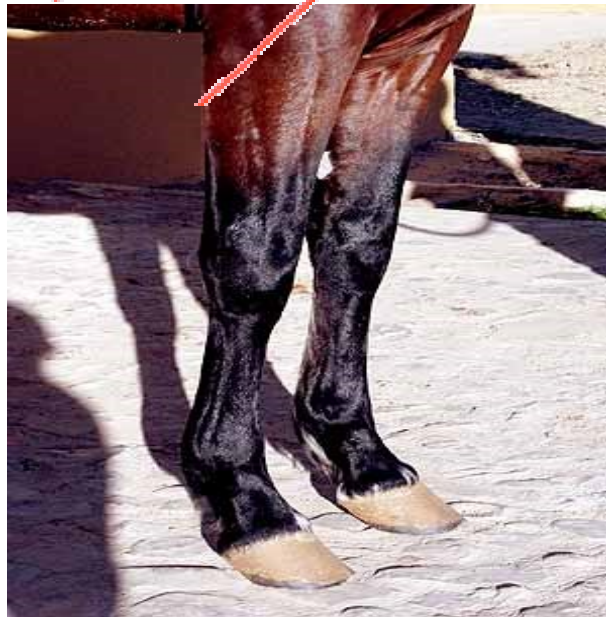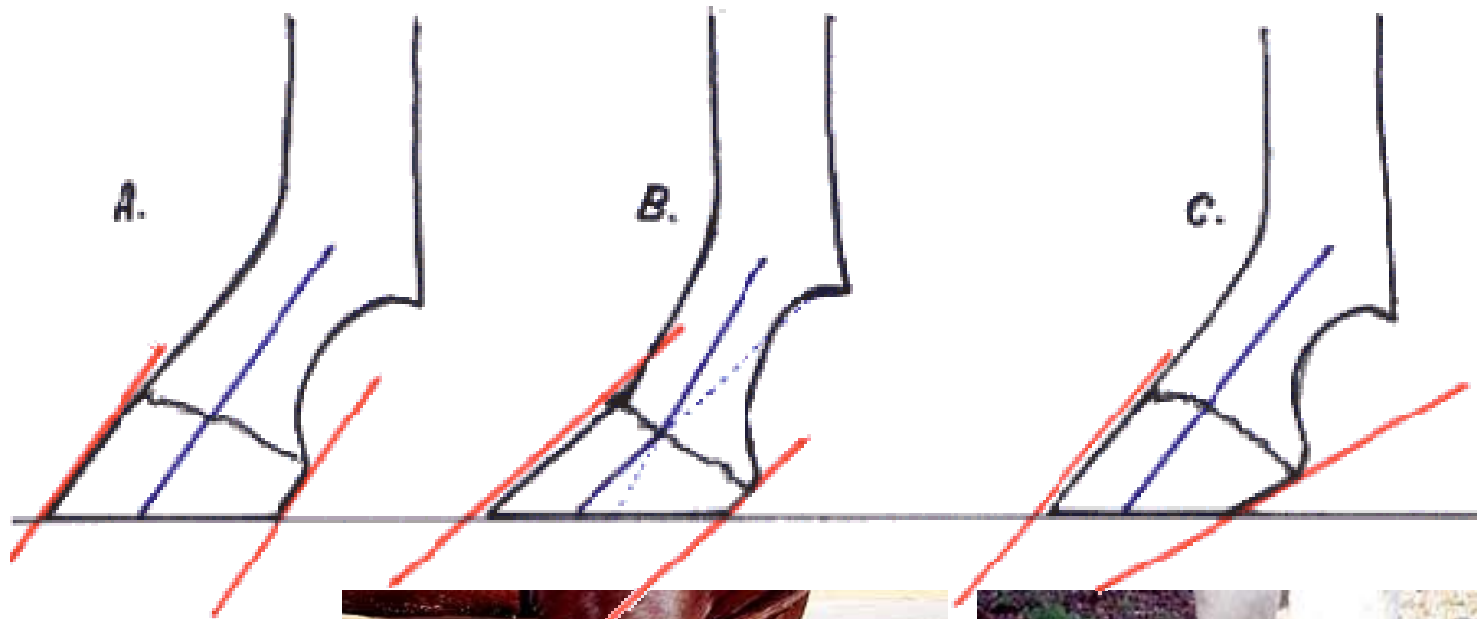
Setole, flemmone, formelle cartilaginee, cerchiature



Piede incastellato o di mulo



Piede iperconico



Piede piatto e obliquo



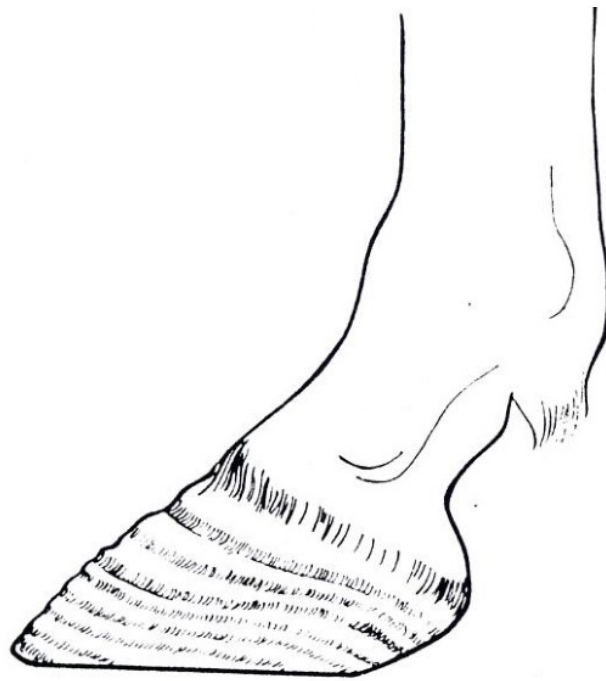Piede piccoli e obliqui

**SETOLE**





# CERCHIATURE



## COSCIA

### BASE ANATOMICA

femore (omologo dell'omero dell'arto anteriore)  
le masse muscolari che circondano il femore

### CONFINI

estremità prossimale	groppa
estremità distale	grassella e gamba
cranialmente	natica

### FACCIA LATERALE

*convessa*

### FACCIA MEDIALE

*leggermente convessa*  
*ricoperta di pelle molto fine*  
*forma il "piatto della coscia"*

*tra il muscolo semitendinoso (girello) e semimembranoso si rileva un solco:  
"riga della miseria" (molto marcato negli animali denutriti)*

**Regione della coscia**  
**LUNGA - BEN DIRETTA - MUSCOLOSA**

**LUNGHEZZA**

*è in dipendenza della razza e dell'attitudine dell'animale*

**DIREZIONE**

*data dall'asse del femore*

*deve formare un angolo di 100-120° con la retta congiungente la tuberosità iliaca con l'articolazione coxo-femorale.*

**MUSCOLOSITA'**

*dallo sviluppo dei muscoli della coscia dipende in buona parte la capacità di propulsione dell'animale.*



## GRASSELLA

### BASE ANATOMICA

articolazione femoro-tibiale  
articolazione rotulea sul femore e sulla tibia  
inserzione dei muscoli estensori della gamba

}  
Articolazione Femoro  
Tibio Rotulea

*La grassella è situata tra l'estremità distale della coscia e quella prossimale della gamba  
Cranialmente è unita al ventre da una ripiegatura della pelle detta "plica della grassella"*

#### articolazione femoro-tibiale

*permette movimenti di flessione e di estensione e, solo limitatamente, di lateralità*

#### articolazione rotulea sul femore e sulla tibia

*permette movimenti di scorrimento della rotula*

### **LA GRASSELLA DEVE ESSERE:**

*a giusta distanza del ventre*

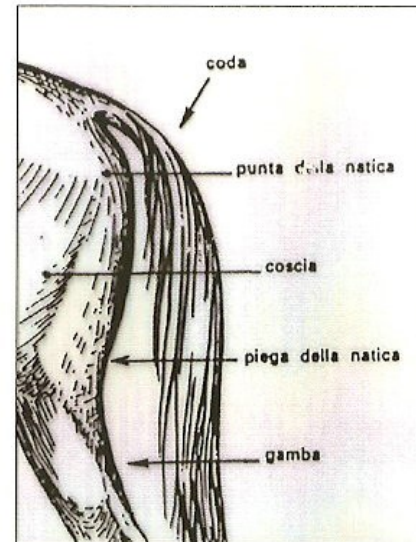
*libera nei suoi movimenti*

*solida ed integra (priva di tare)*

## NATICA

### BASE ANATOMICA

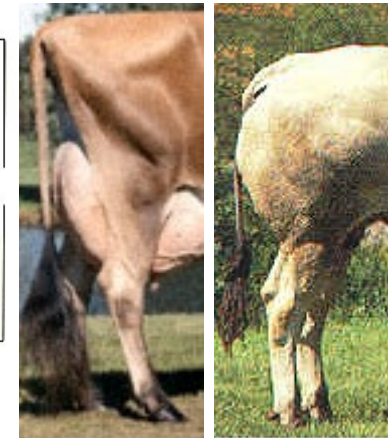tuberosità ischiatica  
muscoli semimembranoso e semitendinoso



La natica costituisce il margine posteriore della coscia e si estende dalla tuberosità ischiatica alla corda del garretto

**SVILUPPO** varia in rapporto alle caratteristiche dell'animale

**PROFILO**  
convesso (soggetti da carne)  
diritto (soggetti da latte)  
concavo (animali di razze rustiche o vecchi)



## GAMBA

### BASE ANATOMICA

- Tibia
- Perone o Fibula
- Muscoli flessori ed estensori di metatarso e falangi



### CONFINI

estremità prossimale  
estremità distale

natica, coscia e grassella  
tarso (o garretto)

**FORMA** conoide con la base rivolta in alto ed appiattito lateralmente  
**DIREZIONE** opposta a quella della coscia

*I tendini dei muscoli che corrono posteriormente formano la cosiddetta “corda del garretto” o “tendine di Achille” che andrà ad inserirsi sulla sommità del calcaneo.*

### SOGGETTI DOLICOMORFI

*ben diretta, parallela al piano mediano del corpo, muscoli lunghi e asciutti*

### SOGGETTI BRACHIMORFI

*muscoli più corti e spessi*

## GARRETTO O TARSO

### **Base anatomica:**

1. Articolazione tibio-tarsica;
2. Ossa tarsiche (la maggiore è il calcaneo)
3. Corda del garretto (tendine d'Achille) e tendine del flessore laterale delle falangi);

**Aspetto:** 4 facce: anteriore o piega del garretto; posteriore con punta del calcaneo; laterale e mediale con cavo del garretto. Presenza della castagnetta medialmente. Deve essere largo e spesso, alto e ben diretto (a formare un angolo di 140-150° con la gamba).

**Difetti:** esile, con calcaneo corto, chiuso o falciato, aperto o stangato.

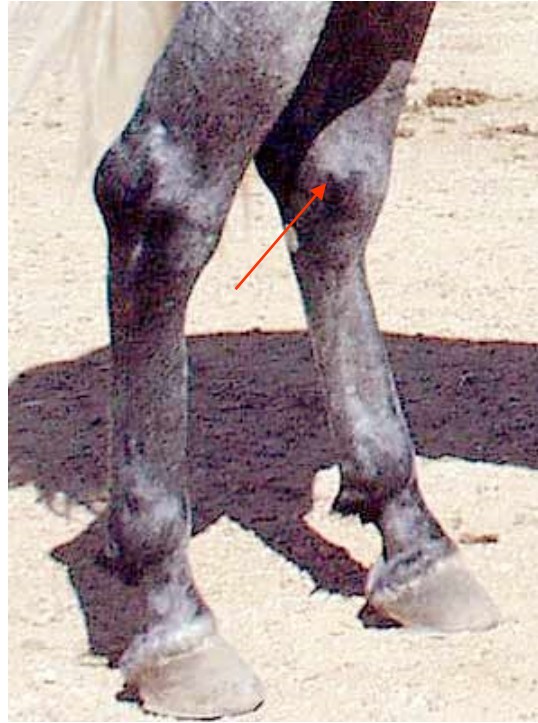### **Tare:**

**Molli:** capelletto o igroma sottocutaneo; Idropi delle guaine sinoviali dei flessori (vesciconi tendinei) o articolari (vesciconi articolari)

**Dure:** soprossi mediale (spavenio); laterale (giarda); posteriore (corba)



Garretti aperti o stangati



spavenio



cappelletto