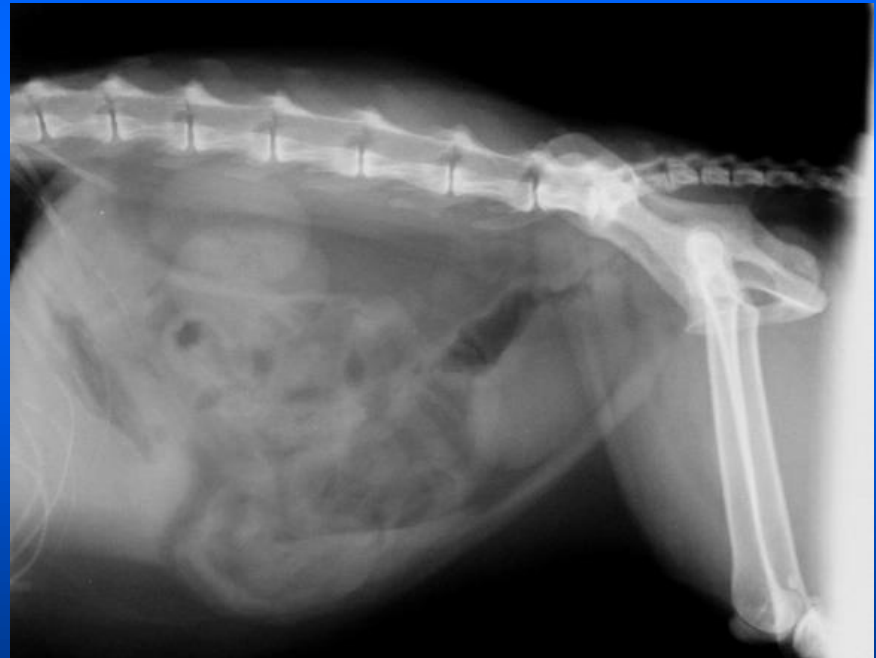


# **Esame radiografico di vescica ed uretra**

**Massimo Vignoli**

# VESCICA

- Proiezioni I-I e v-d con arti estesi caudalmente
- Localizzazione
- Forma
- Radiopacità



# Esame radiografico in bianco

Mancata visualizzazione della vescica:

- vuota
- dislocata
- perdita di contrasto nella parte caudale dell'addome
- sovrapposizione altri organi
- rottura

**NB:** la visualizzazione della vescica non esclude la rottura

# Dislocazione

## craniale:

- patologia prostatica o utero (moncone)

## caudale (pelvi):

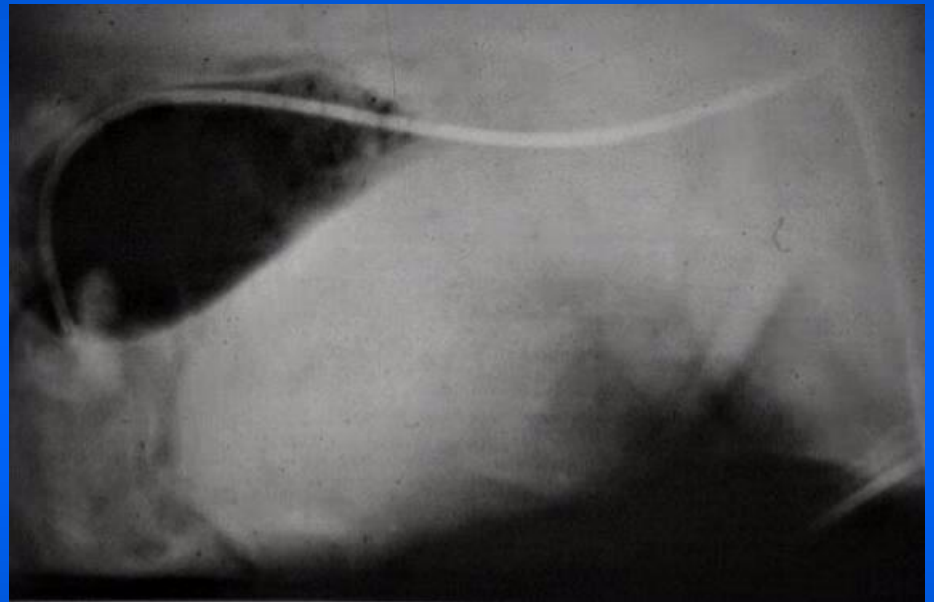
- normale
- associata a mal. congenite (uretere ectopico)
- relazione con incontinenza urinaria nella femmina?
- ernia perineale

## ventrale:

- masse colon, retto, utero, prostata

## dorsale:

- prostata



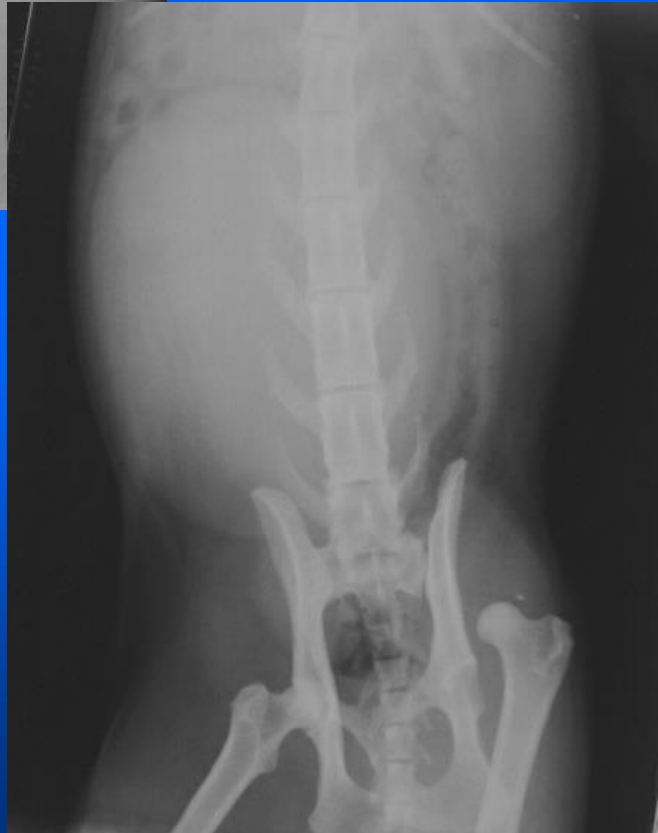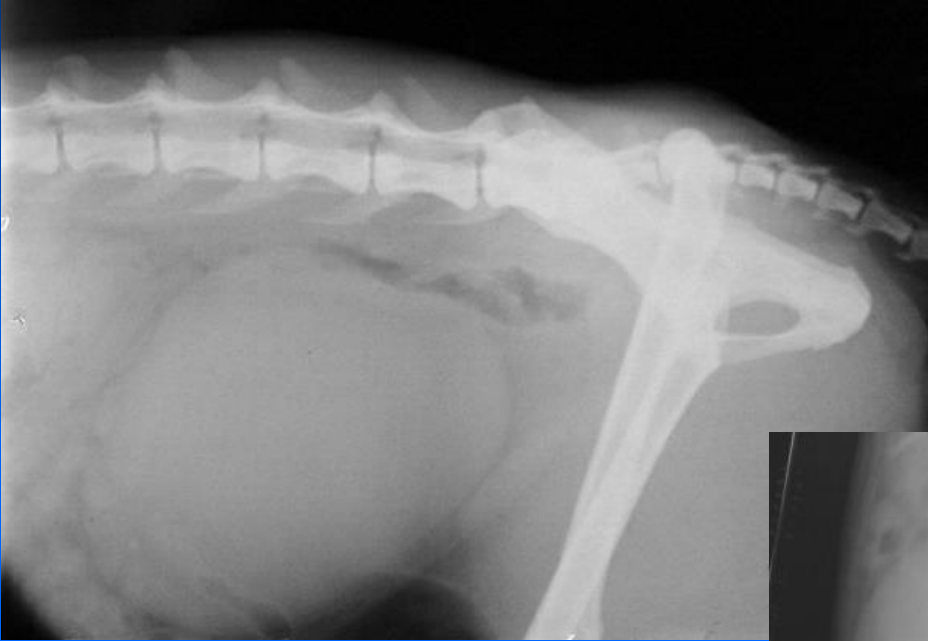# Esame radiografico diretto

## Dilatazione:

- no minzione
- ostruzione distale
- atonia: II trauma, lesioni colonna
- congenita: anomalie colonna (spina bifida, agenesi sacrale)

## Vescica non distensibile:

- II neoplasia, cistite cronica
- mancato riempimento (uretere ectopico)



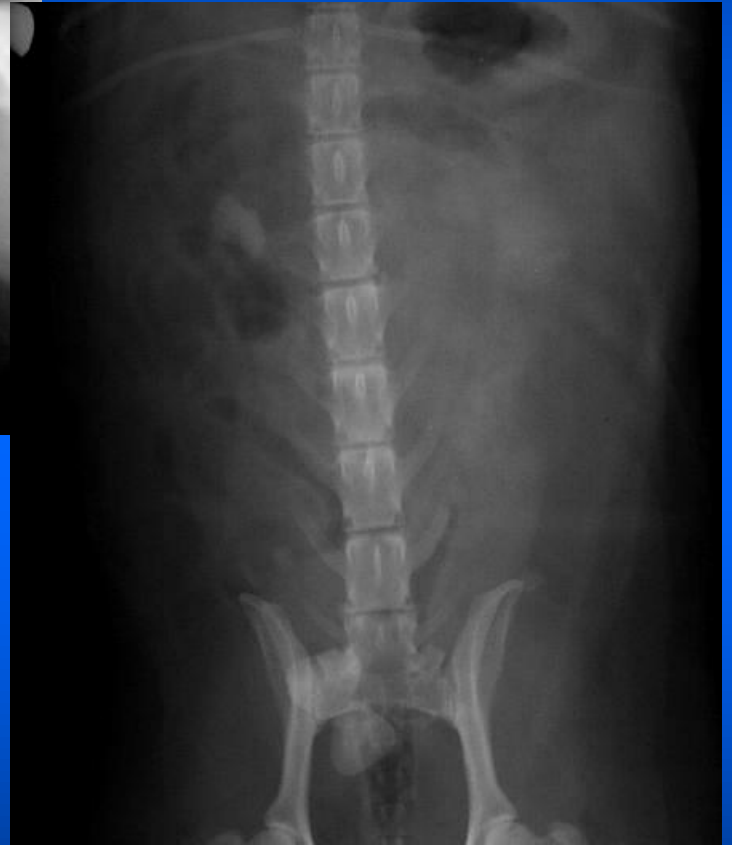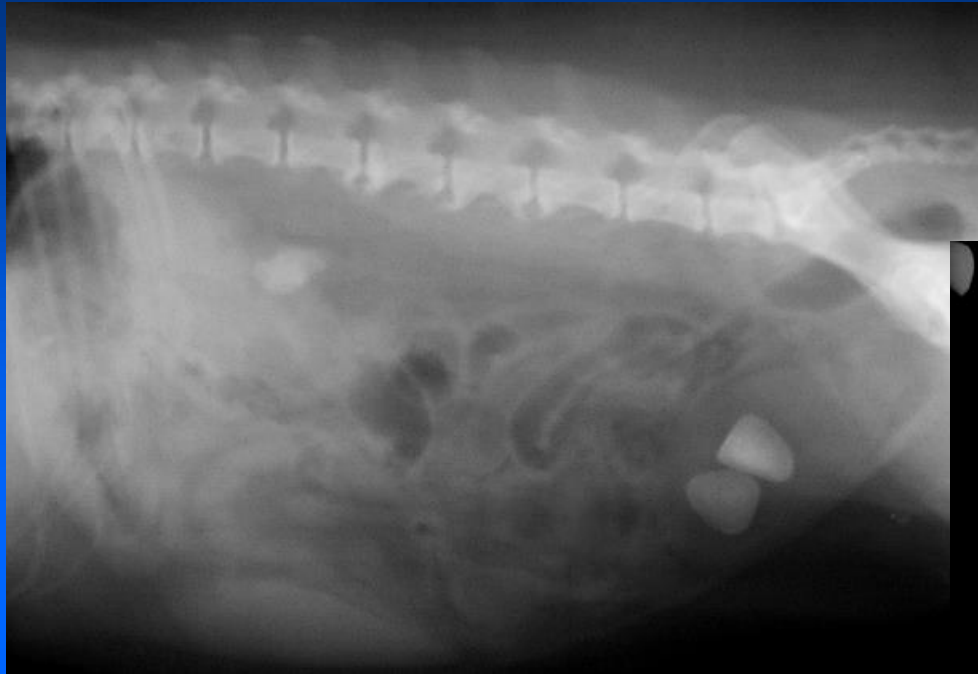# Esame radiografico diretto

## Diminuzione radiopacità:

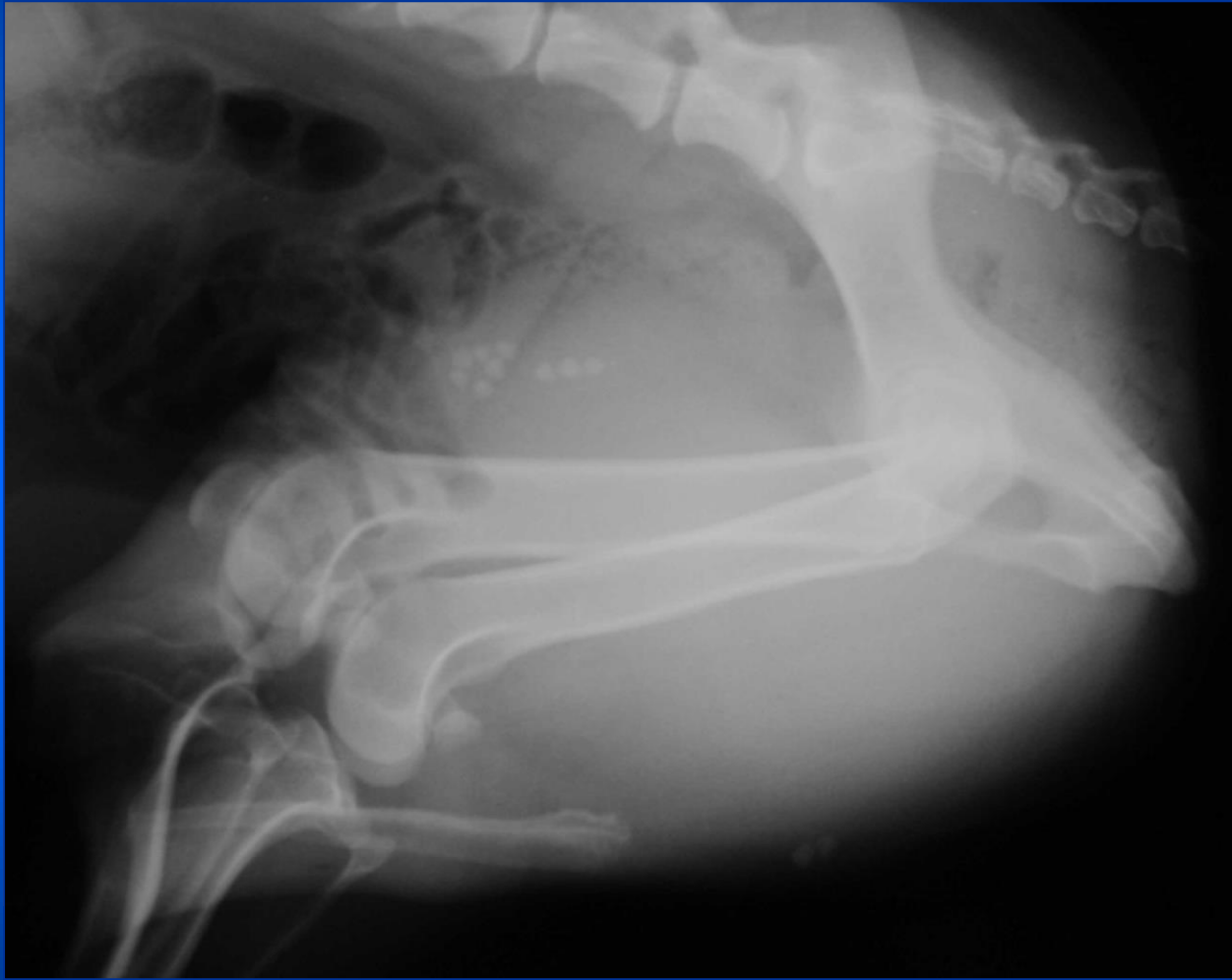
- aria (iatrogena, cistite enfisematosa)

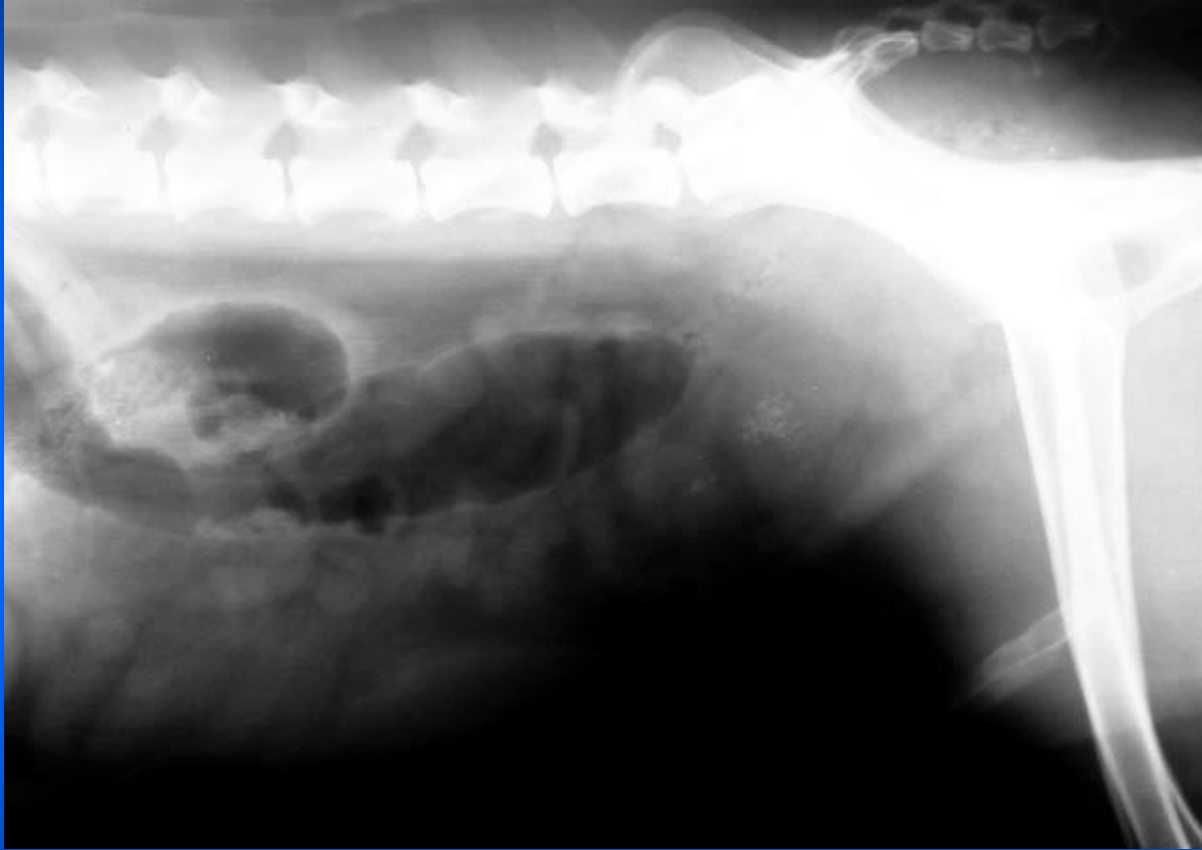
## Aumento radiopacità:

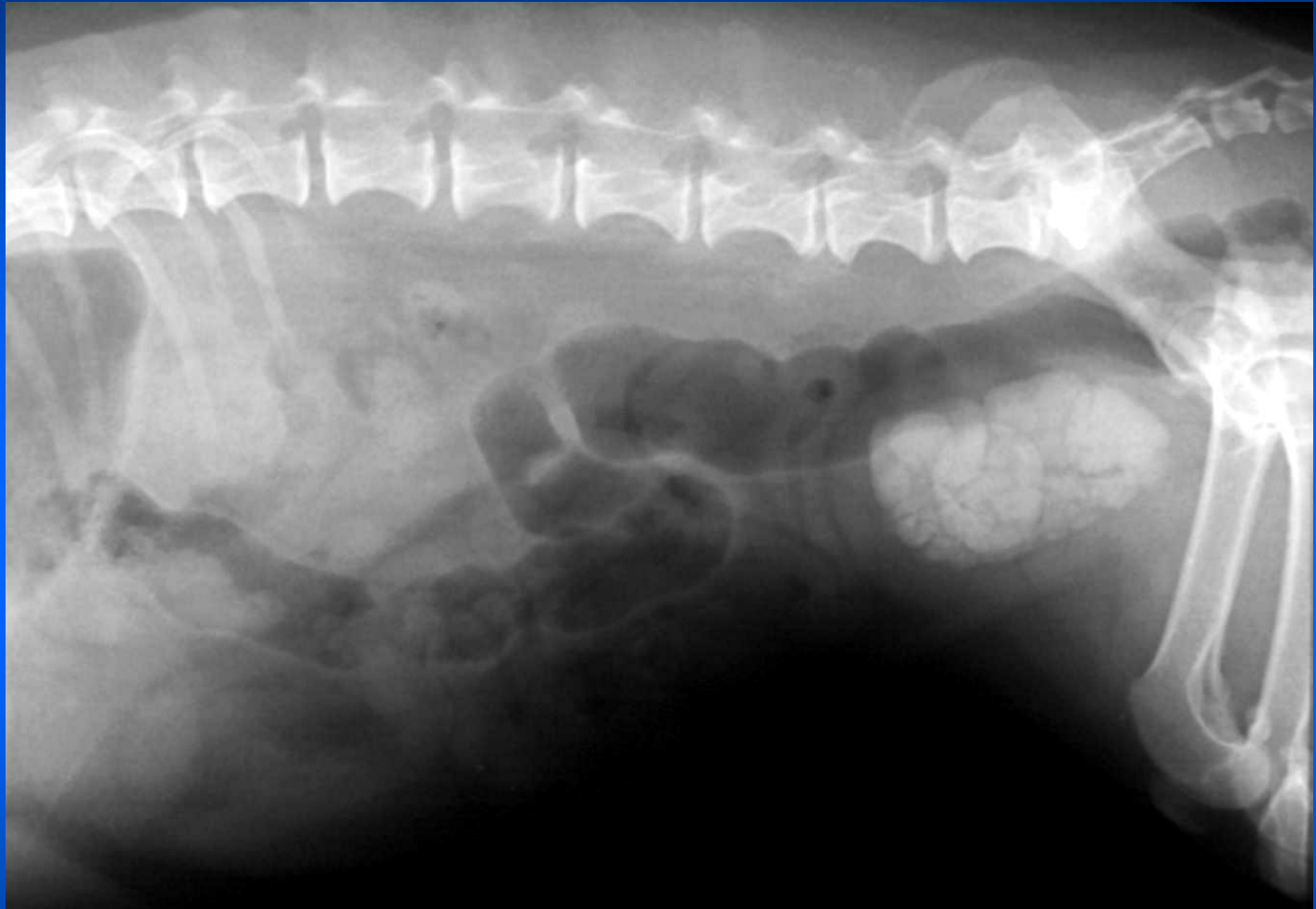
- calcoli (ossalati o carbonato di Ca, fosfato amminio magnesiaco, silicio)
- mineralizzazione parete
- CE

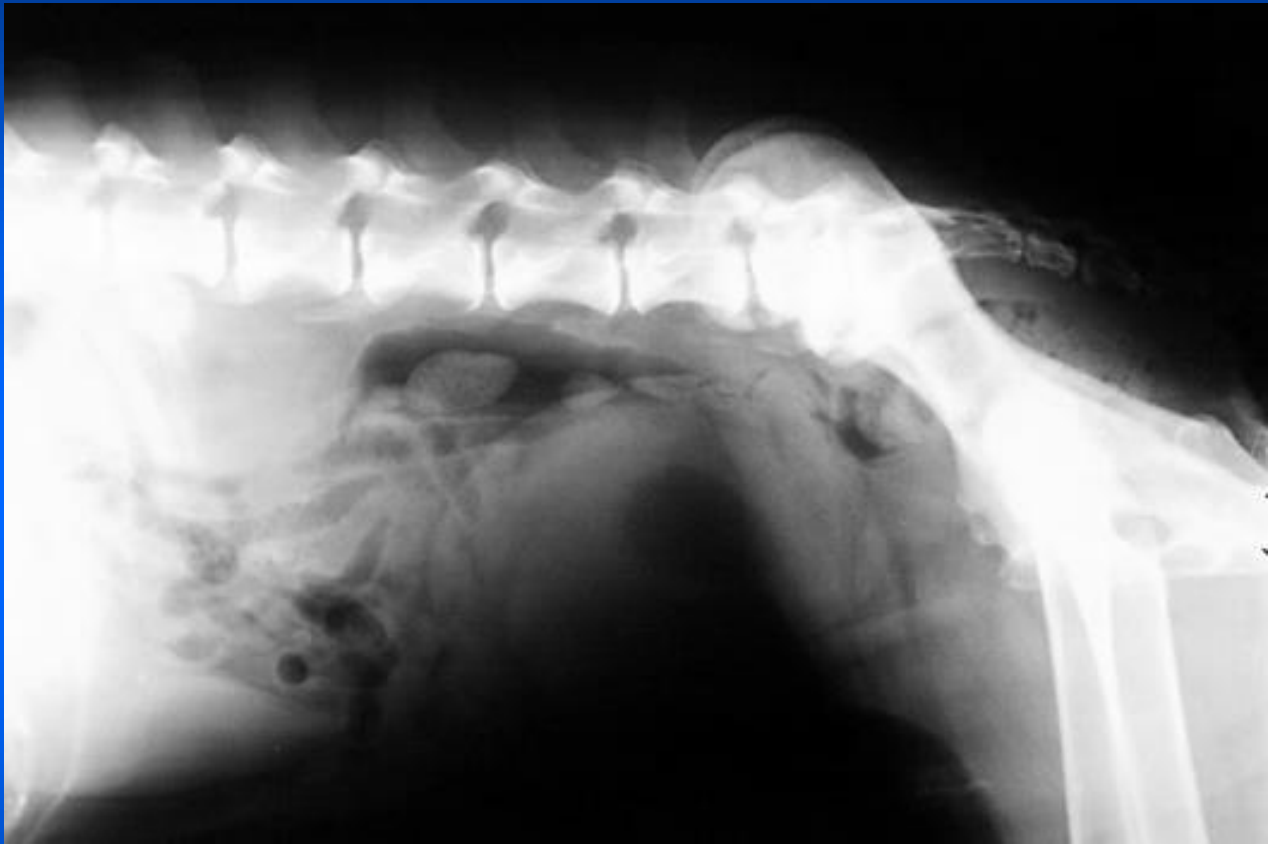


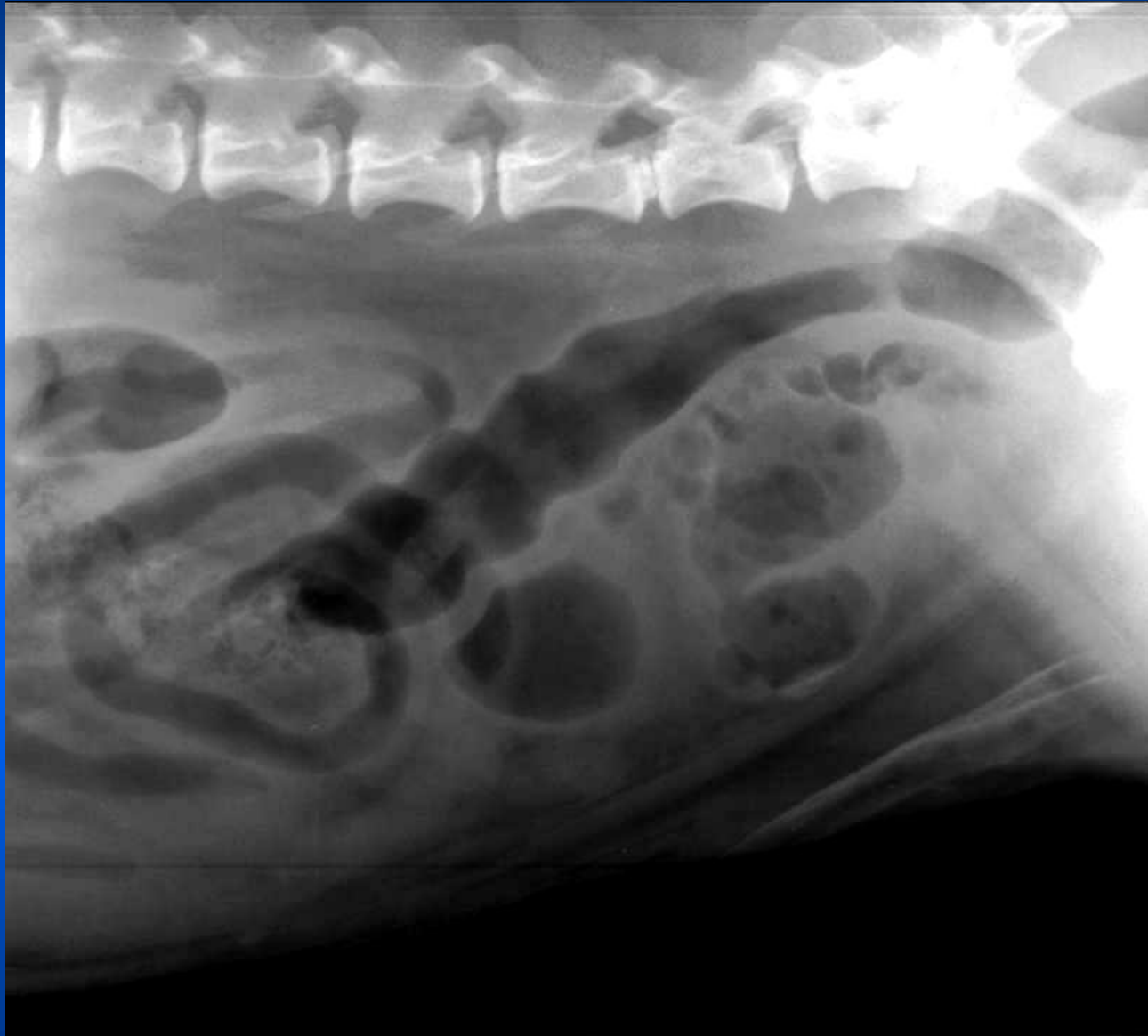
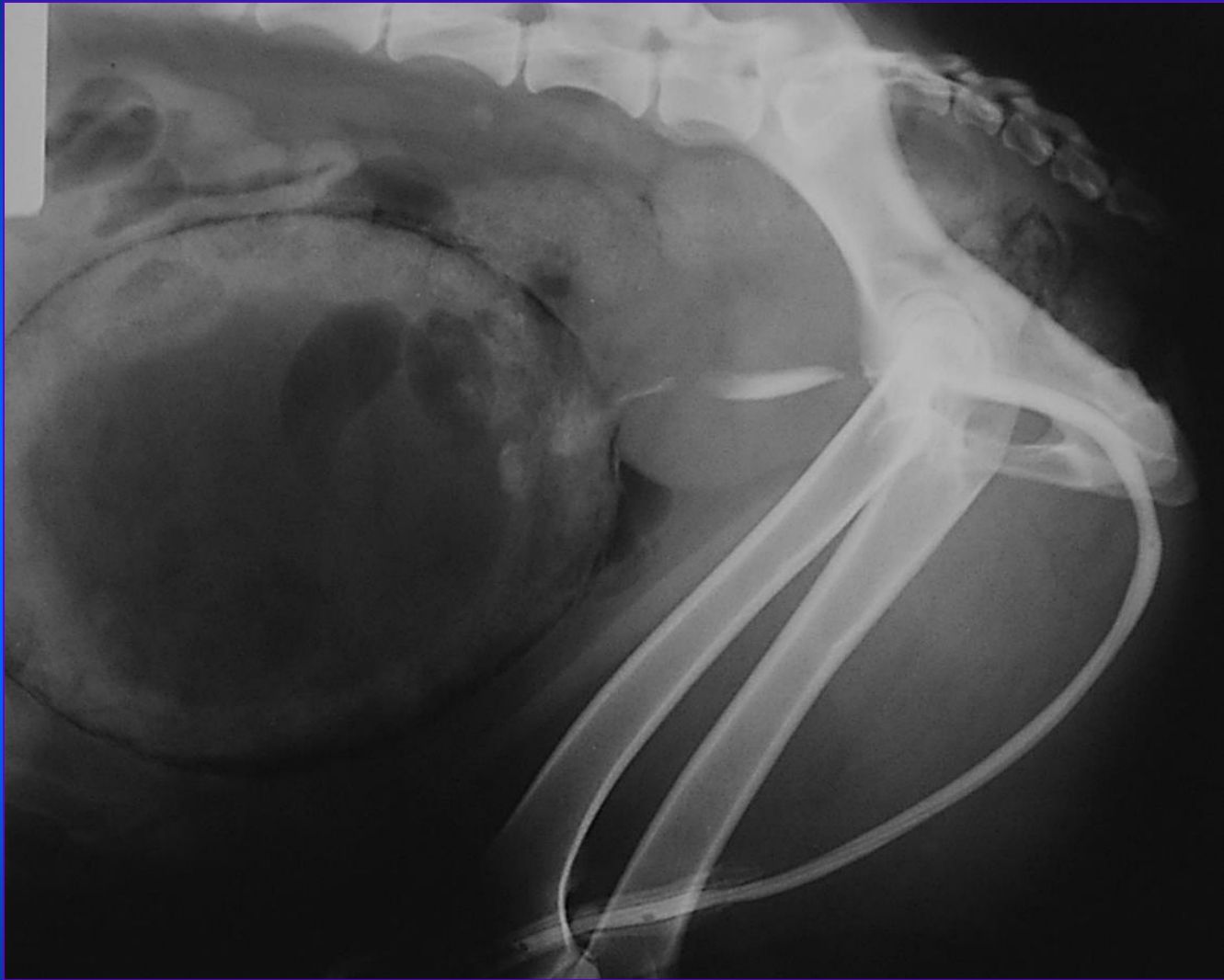












# Cistografia- Indicazioni

- Segni clinici riferibili a malattia della vescica
- variazioni di opacità correlate alla vescica nell'esame standard
- masse dell'addome caudale
- mancata visualizzazione della vescica dopo trauma o in corso di ernia
- anormale forma o posizione della vescica

# Cistografia- Tecnica

- Digiuno 24 ore e clistere, pulizia pelo e genitali
- ev. sedazione
- esame radiografico standard
- cateterismo vescicale, svuotare vescica e iniettare 2-5 ml lidocaina 2%
- iniettare mdc
- rotolare l'animale a 360°
- proiezioni l-l, v-d e 2 oblique

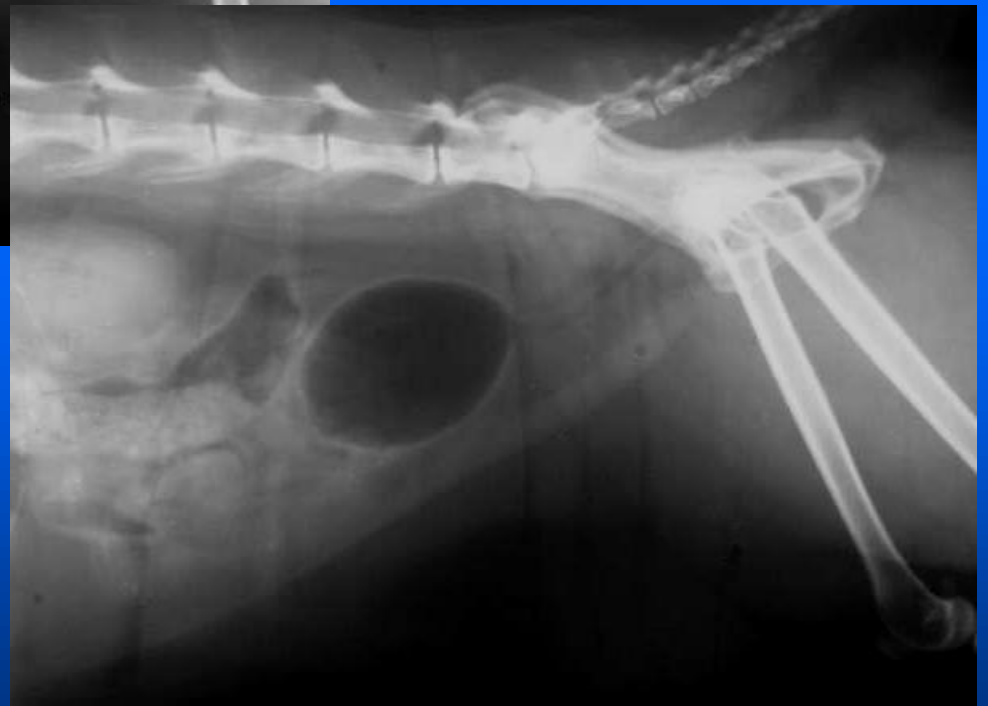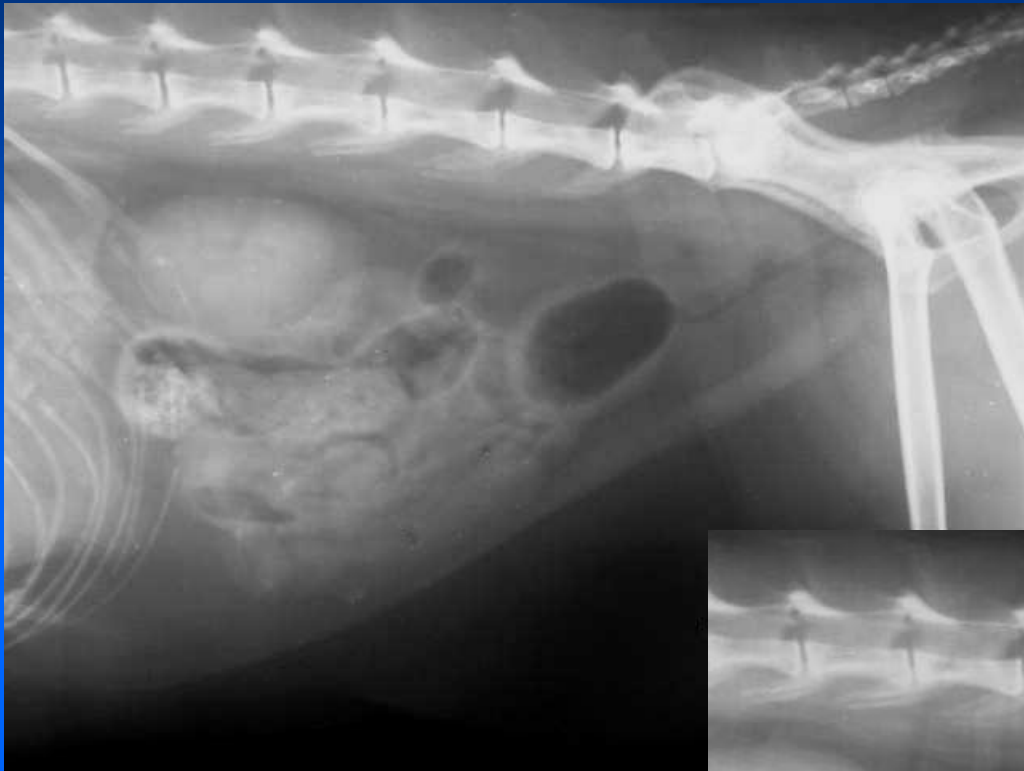


# Cistografia- Tecnica- Mdc

- **Negativo:** aria, CO<sub>2</sub>, NO
- **Positivo:** soluzione iodata idrosolubile 20%, 3-13 ml/Kg, valutare distensione manualmente
- **Doppio contrasto:**
  - 1.mdc positivo 0,5-1 ml gatto, 1-6 ml cane
  2. Ruotare animale
  3. Mdc negativo

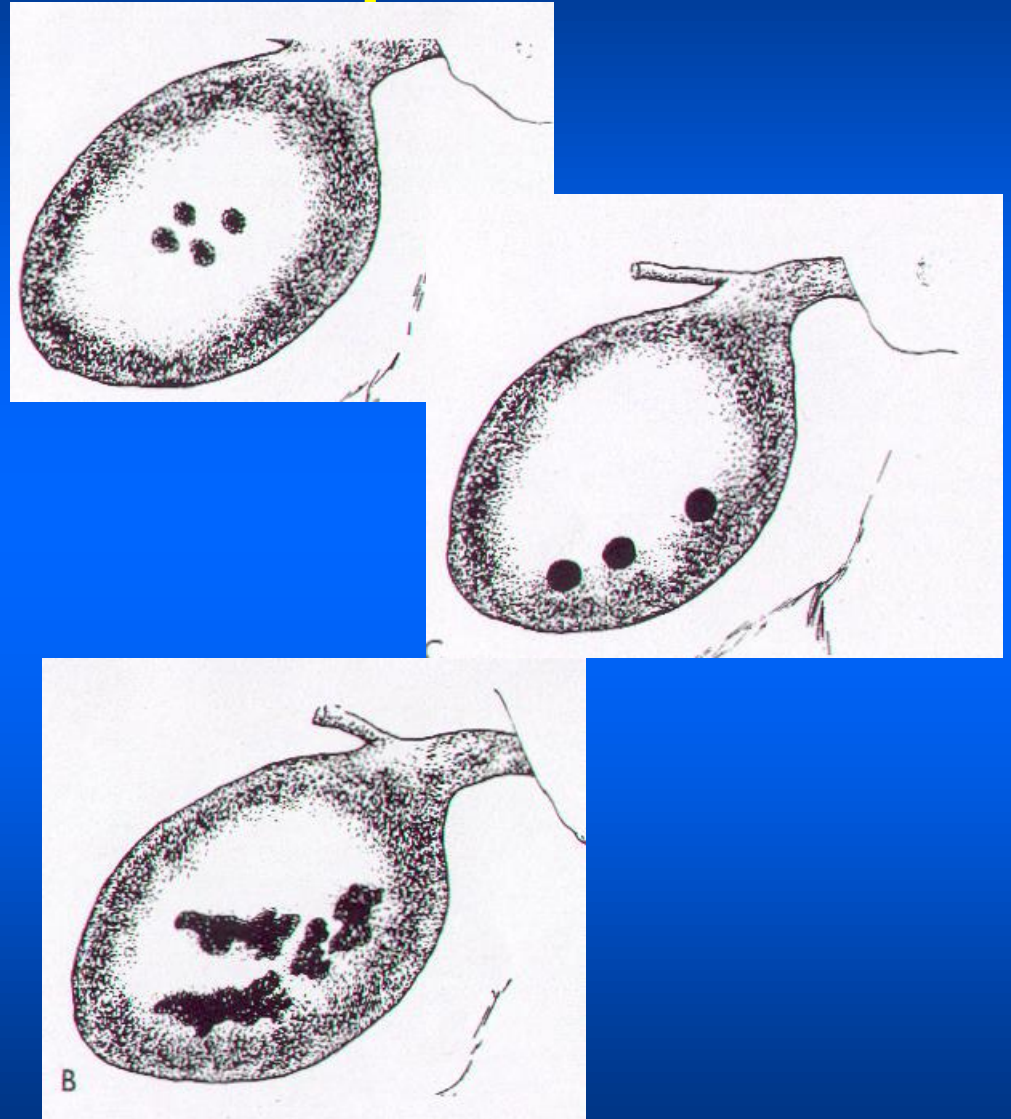
# Alterazioni visibili con cistografia

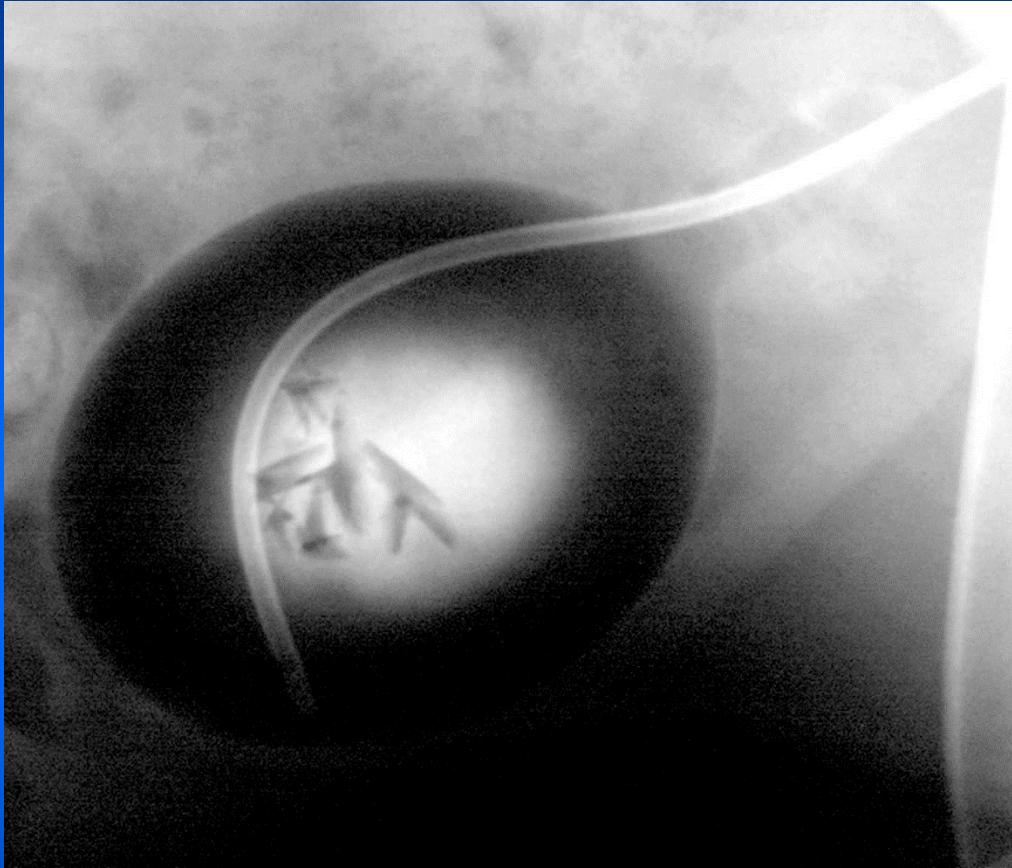
- **Irregolarità della mucosa:** cistite cronica, poliposa, neoplasia epiteliale
- **Ispessimento parete** (normale 1 mm): cistite, emorragia intramurale, neoplasia
- **Difetti di riempimento:** liberi (aria, calcoli, coaguli) o sessili (neoplasie, polipi, coaguli, ematomi, utererocele)
- **Fuoriuscita di mdc:** all'interno delle vie urinarie (reflusso, diverticolo), in un altro viscere (fistole), nella cavità peritoneale

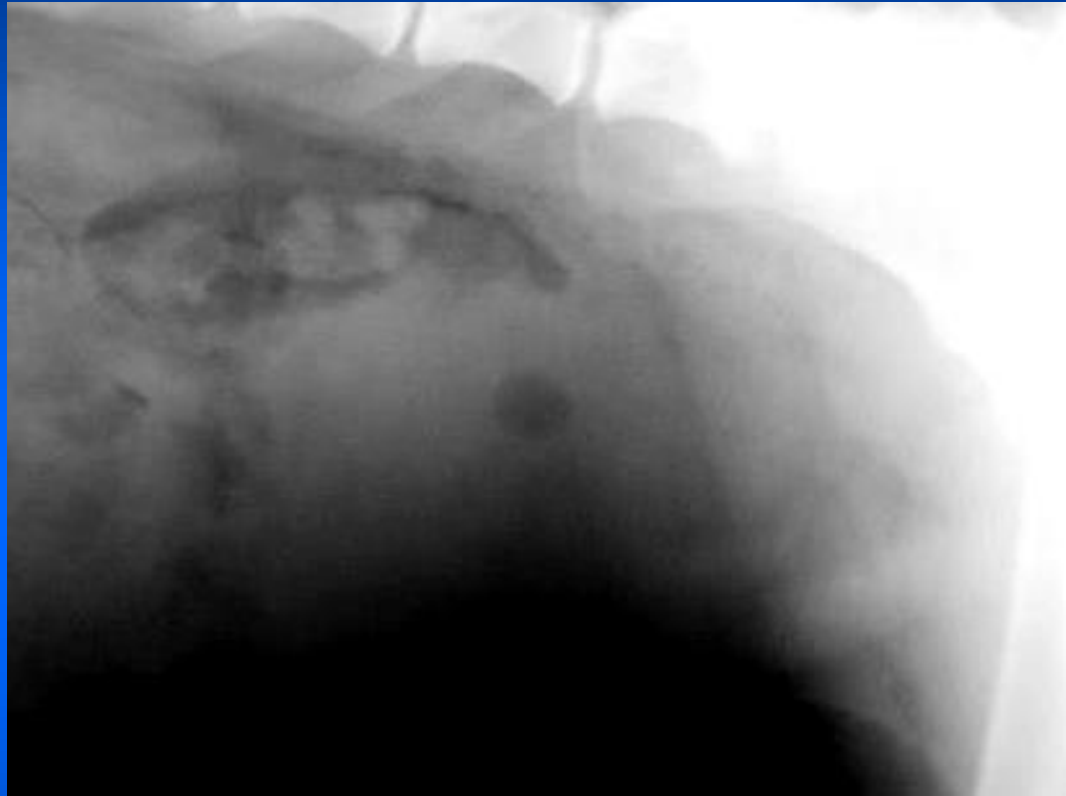

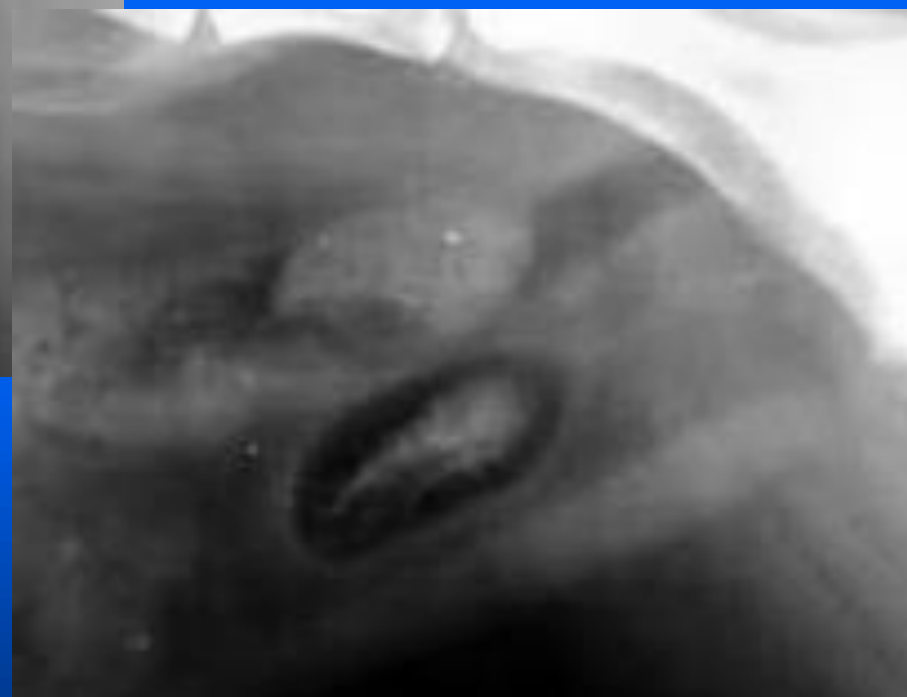# Difetti di riempimento

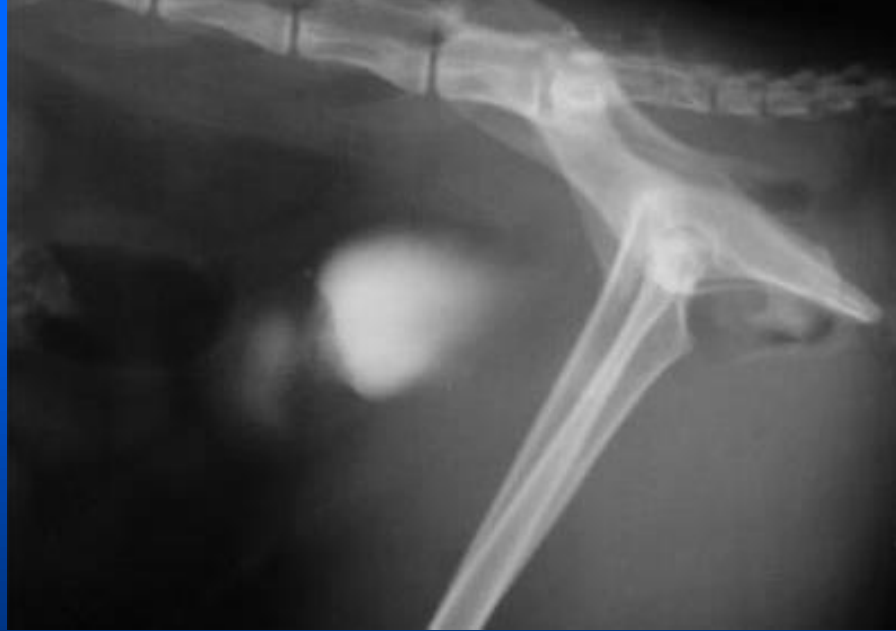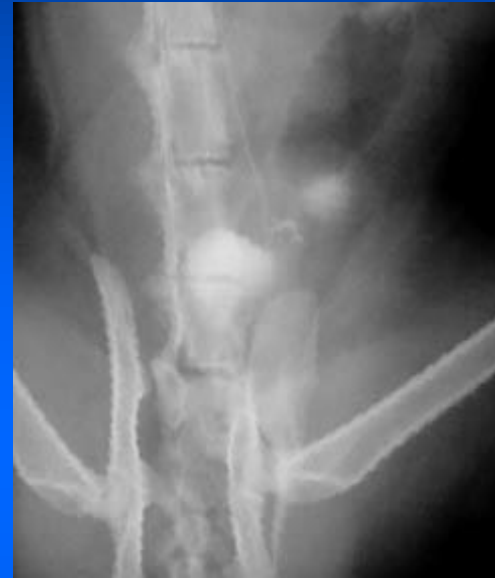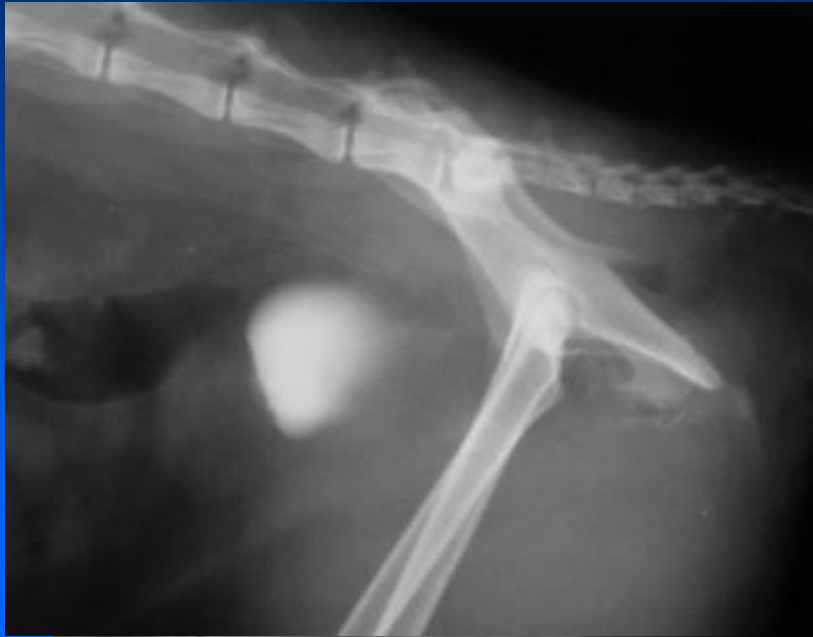- **Calcolo:** rotondo/irregolare, sup. indistinta, al centro
- **Aria:** rotondo, sup. liscia, alla periferia
- **Coaguli:** irregolari di forma e superficie, localizzazione varia



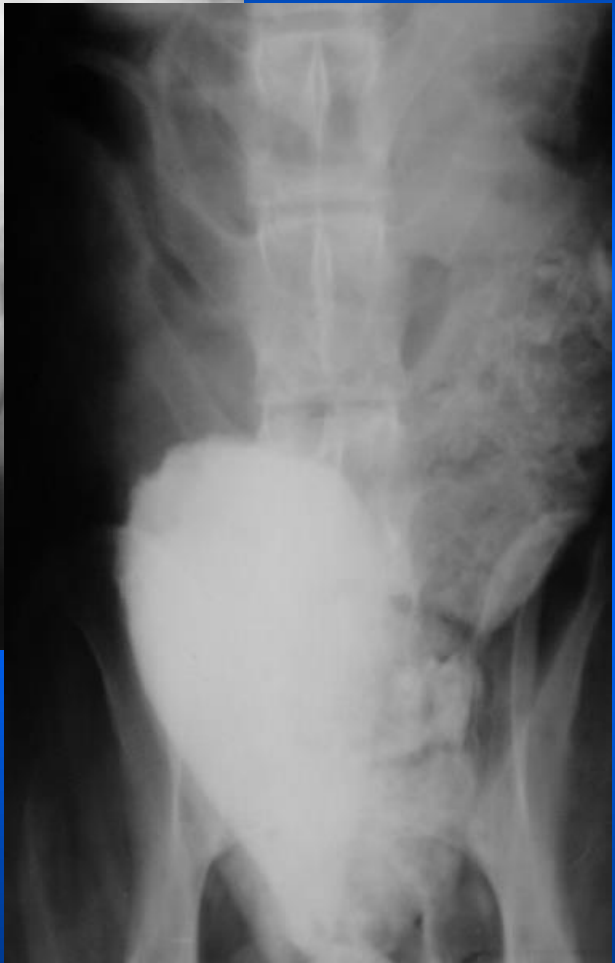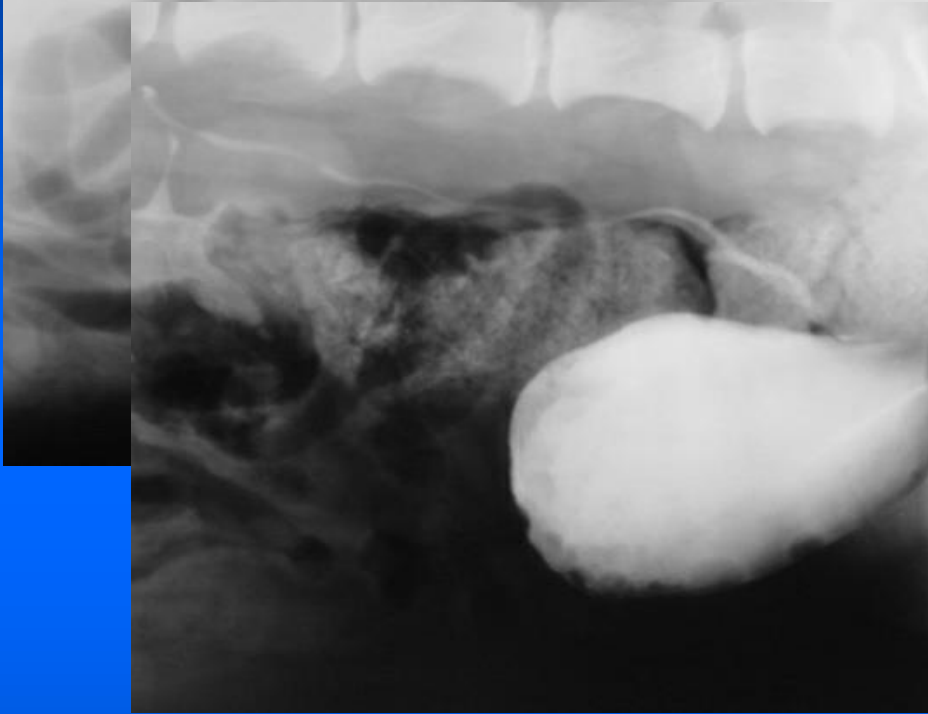



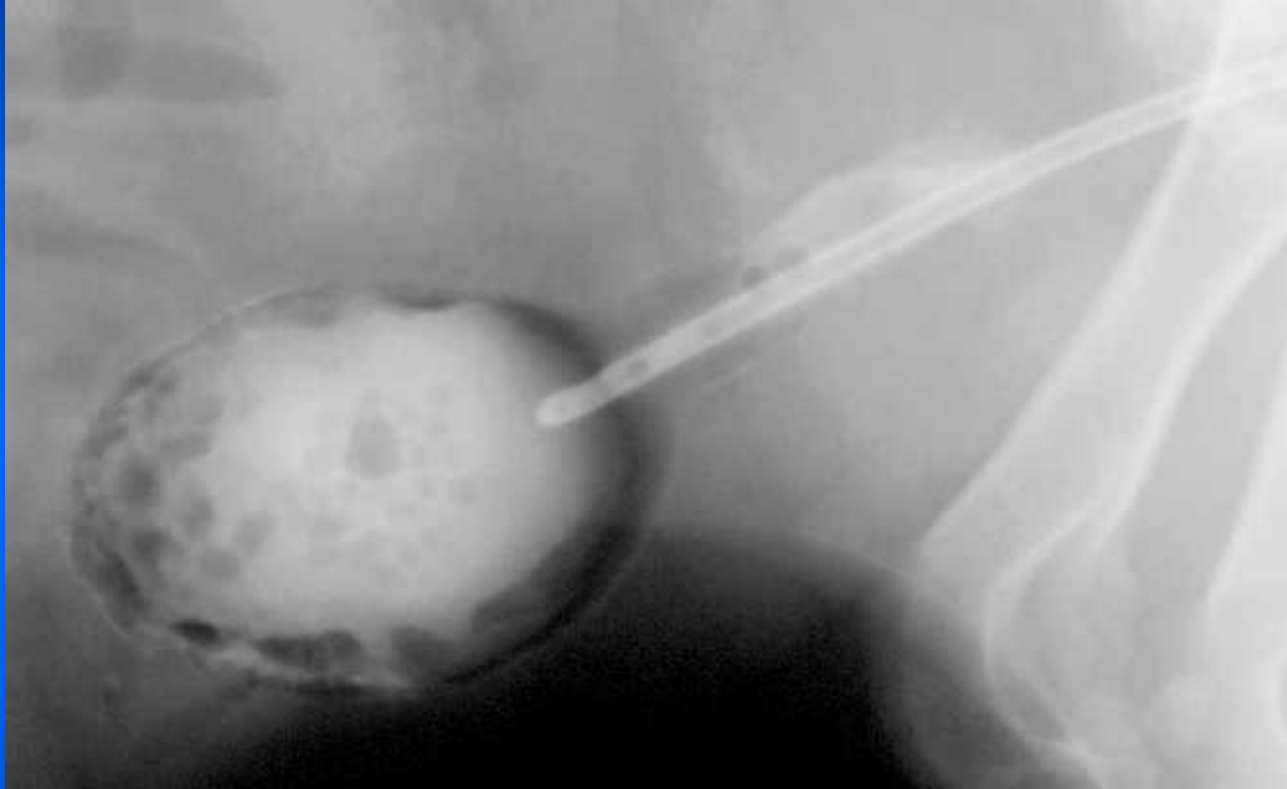

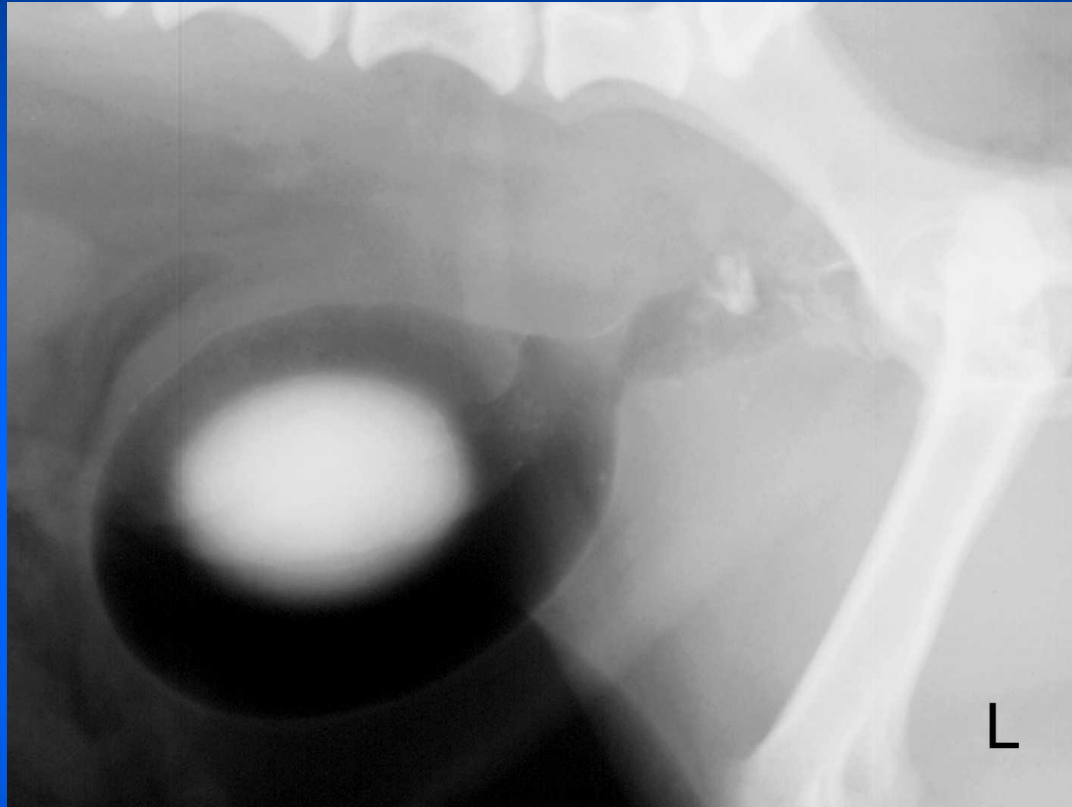



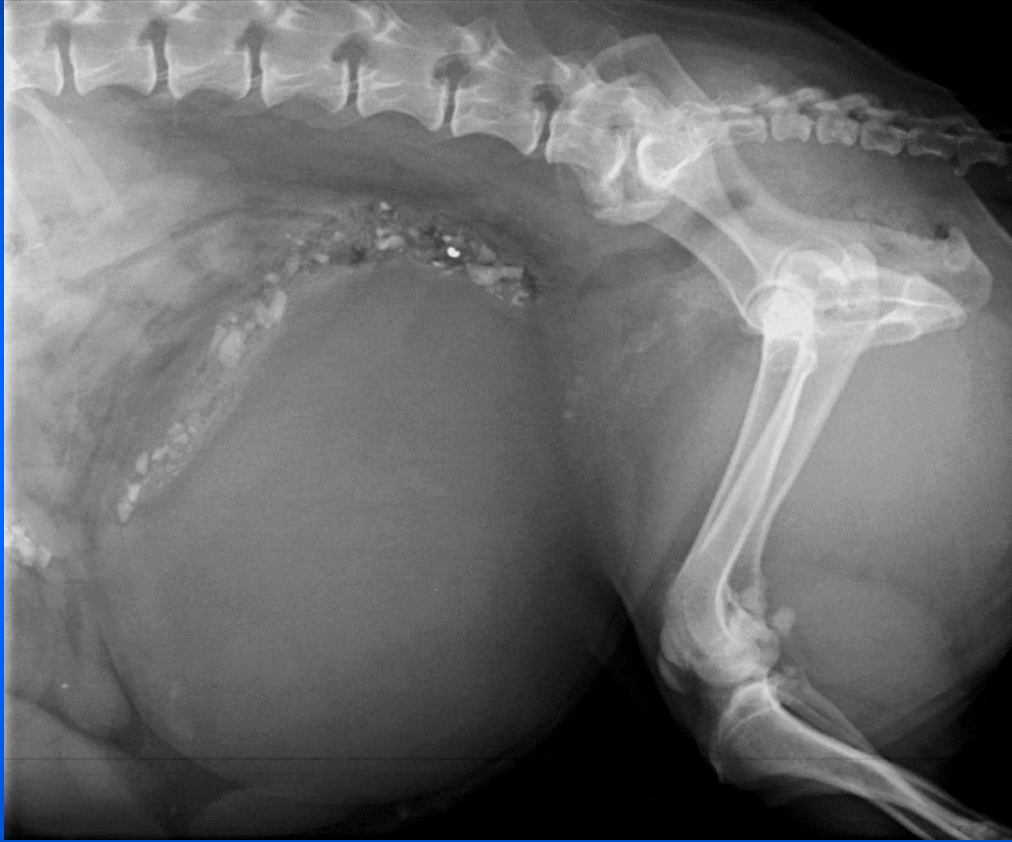
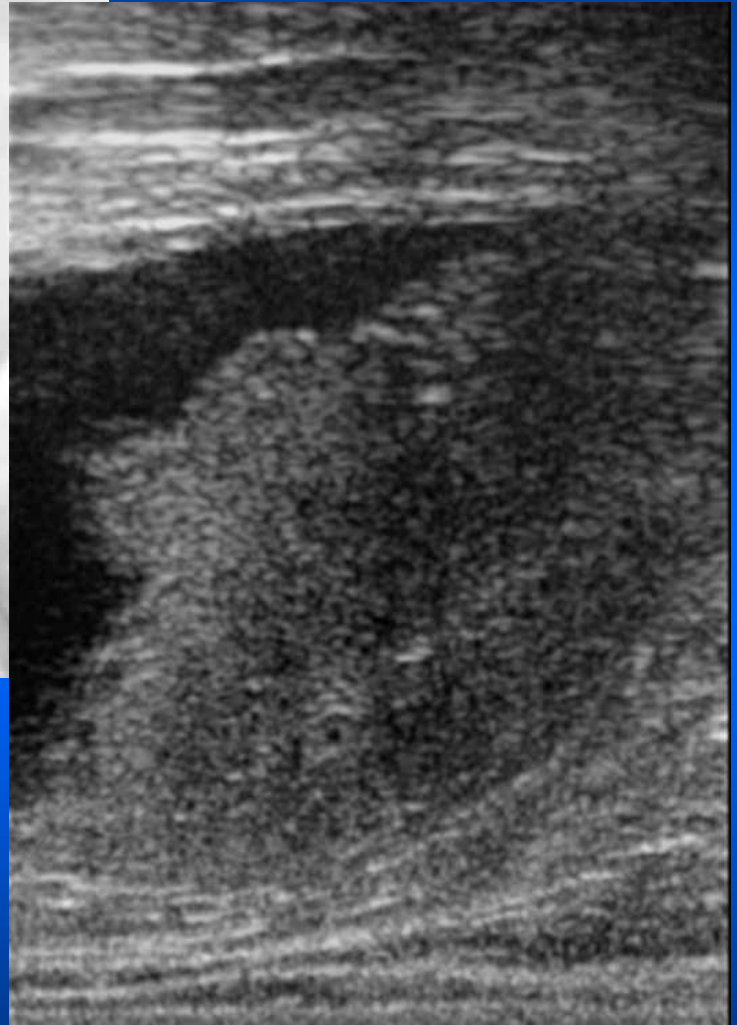


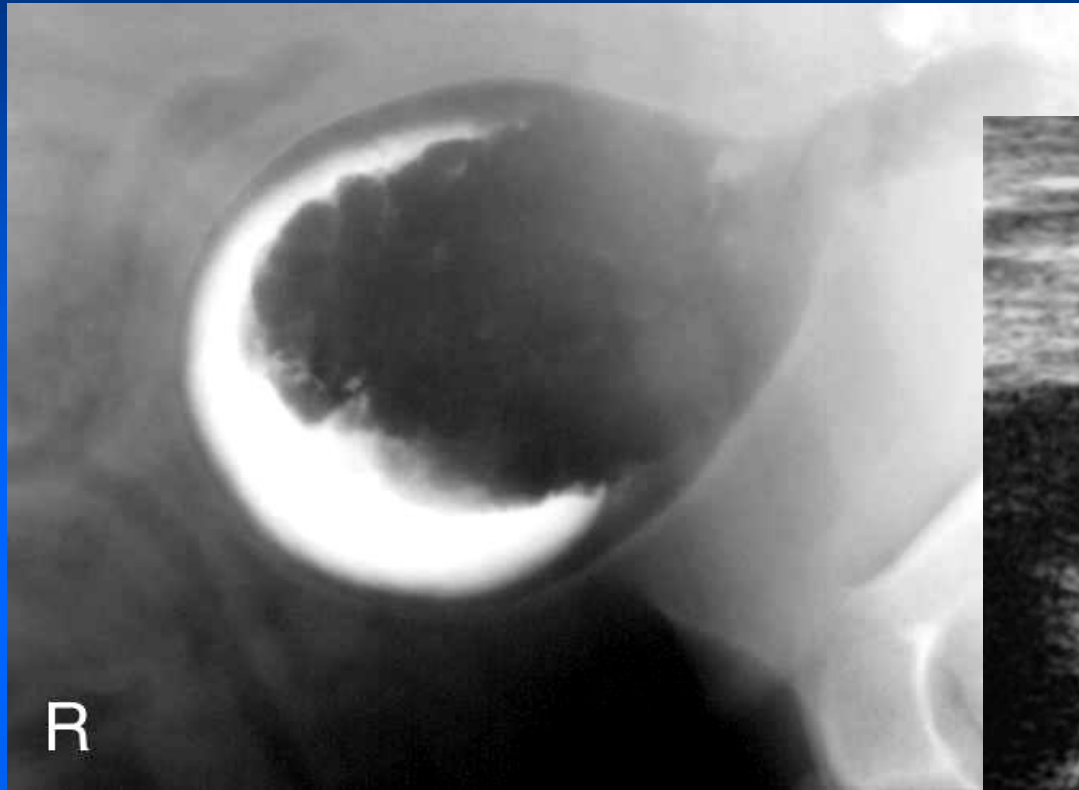







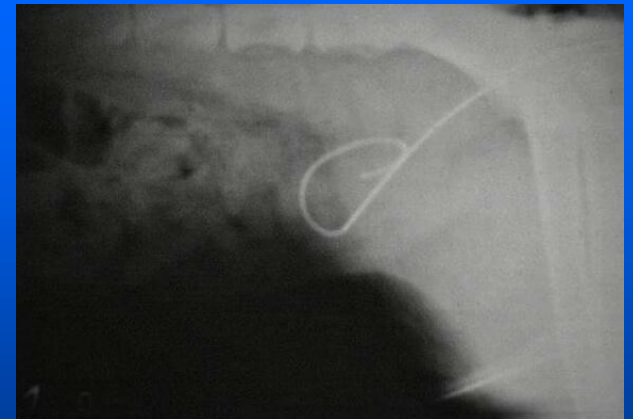


# Errori di interpretazione

- Artefatti: bolle aria possono simulare calcoli o ispessimento parete (grossa bolla) o avere aspetto a nido d'ape
- Pseudodifetti di riempimento: per compressione esterna o scarsa distensione della vescica

# Complicazioni

- rottura iatrogena della vescica o dell'uretra (catetere o sovradistensione)
- accumulo intraparietale di mdc (gatto)
- embolia gassosa (rara)
- contaminazione batterica
- ripiegamento catetere
- ischemia vescica o uretra (sovradistensione)



# URETRA

FEMMINA: corta e  
larga

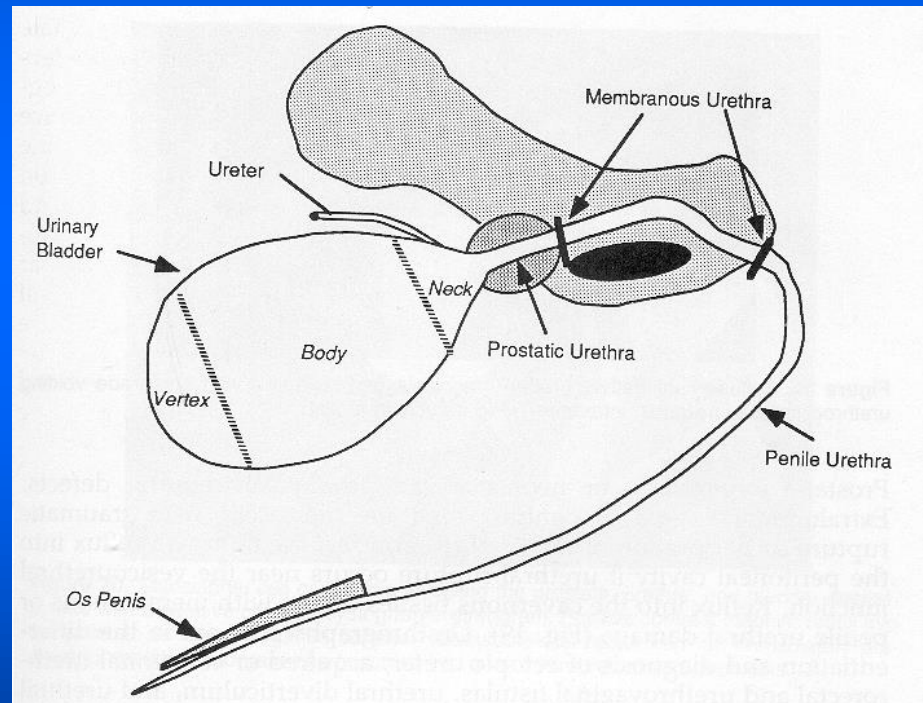
MASCHIO:

u. prostatica

u. membranosa

u. peniena

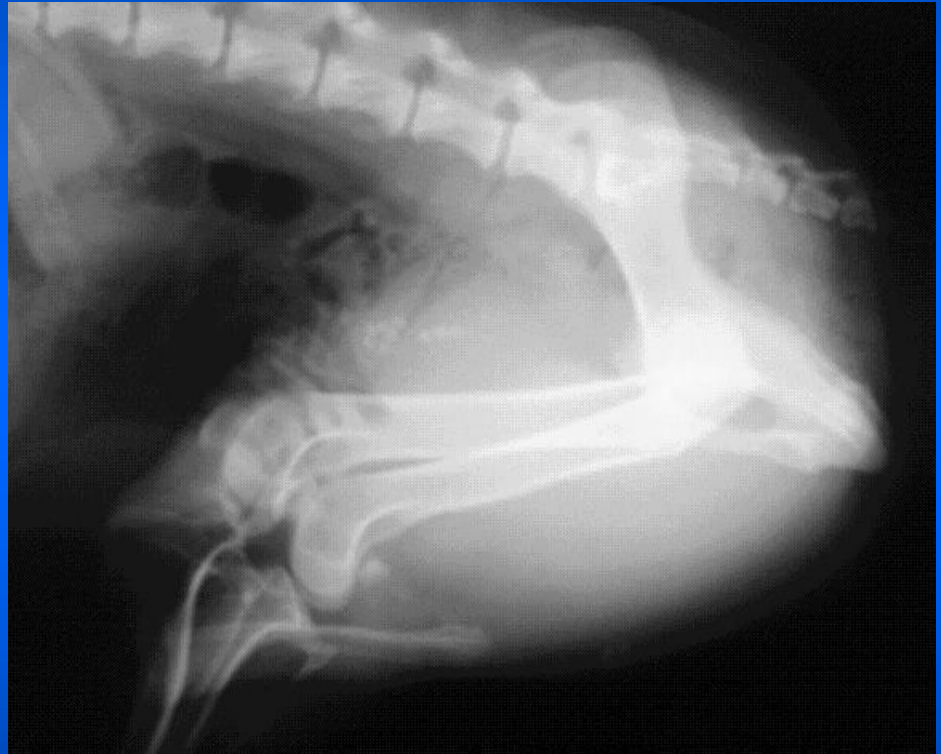osso penieno





# Esame radiografico standard

- Proiezione I-I con arti flessi
- Calcoli radiopachi
- Valutare posizione della vescica e lesioni allo scheletro del bacino



# Uretrografia retrograda opaca

- preparazione animale (ev. sedazione)
- riempire mediamente la vescica se possibile con SF o mdc
- posizionare catetere Foley nell'uretra distale
- iniettare 2-5 ml lidocaina 2%
- iniettare 10-15 ml (cane) o 5-10 ml (gatto) mdc idrosolubile 15-20%
- rx in proiezione l-l con arti flessi (maschio)+ eventuali proiezioni oblique

# Uretrografia per uretra prostatica

- Catetere urinario posizionato all'inizio dell'uretra prostatica
- stessa tecnica
- utile per valutare malattie prostatiche con ev. reflusso nei dotti prostatici

# Difetti di riempimento

- **Intraluminali:** bolle d'aria, calcoli, coaguli
- **Intramurali:** neoplasia, uretrite, stenosi cicatriziali
- **Extramurali:** compressione da parte della prostata, vagina, altre masse adiacenti

# Stravaso di mdc

- **Rottura uretra:** mdc nello spazio retroperitoneale, nel peritoneo o anche nel circolo venoso (reflusso uretrocavernoso). Traumatica o iatrogena
- **Fistole:** congenite (uretrorettale o uretrovaginale) o acquisite





