

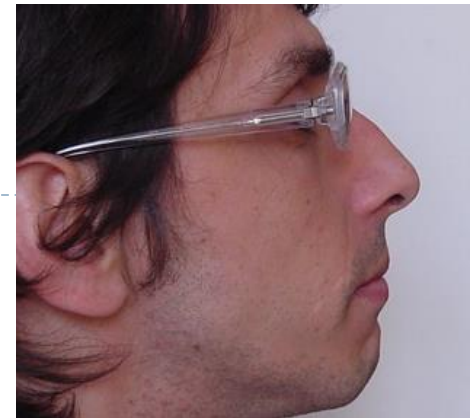

# Malattie del Naso e dei seni nasali

Apparato Respiratorio

# Anatomia funzionale

---



## ▶ Funzioni

- ▶ Porta di ingresso del flusso di aria ai polmoni
- ▶ Modifica e regola il flusso di aria
- ▶ Facilita lo scambio calore/acqua
- ▶ Comporta il contatto tra aria inspirata e epitelio olfattivo
- ▶ Protezione dal trauma della parte rostrale del cervello (seni nasali)

# Regolazione e condizionamento del flusso d'aria

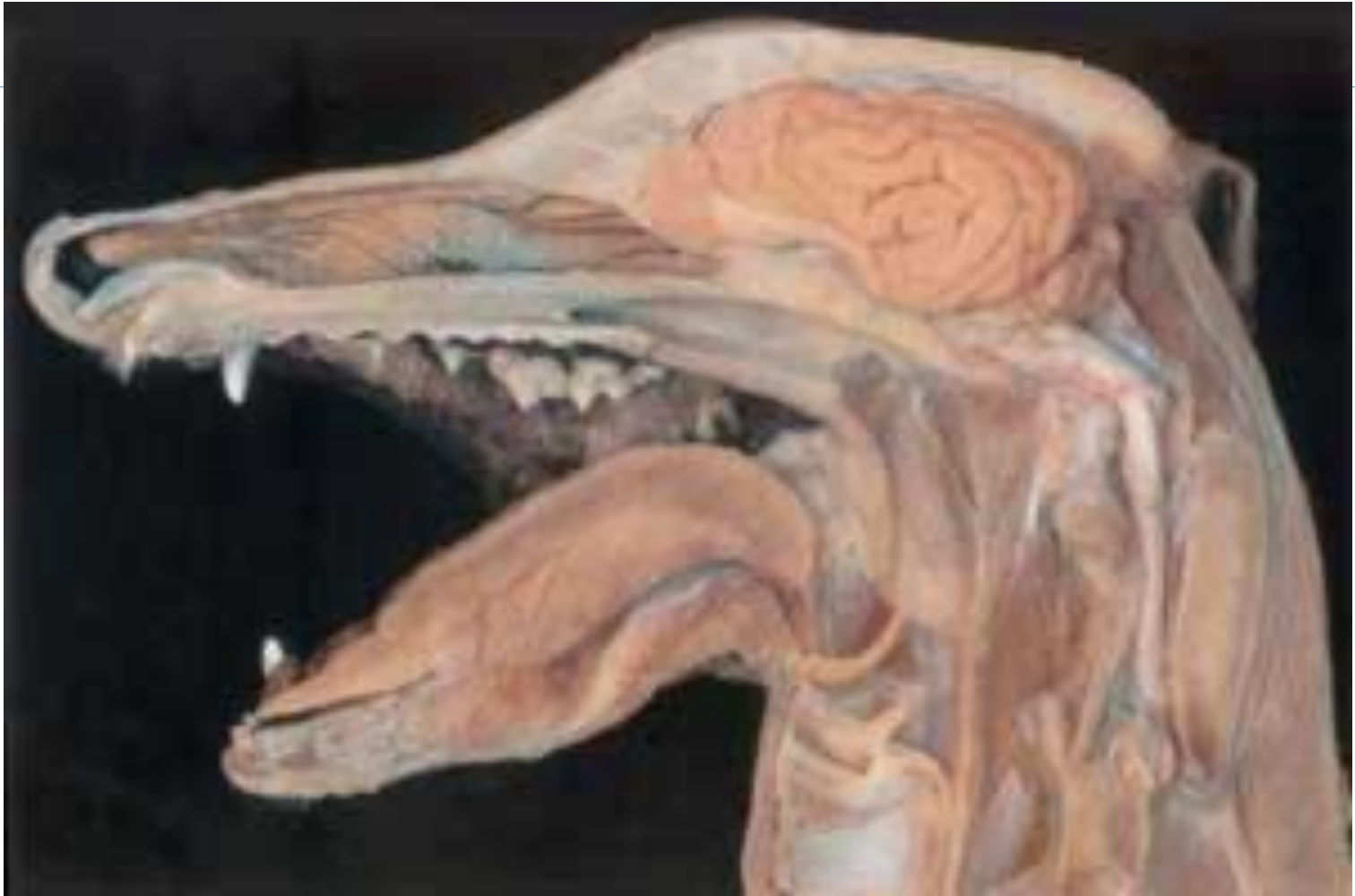---

- ▶ *Resistenza al flusso d'aria* → influenza lo scambio gassoso alveolare
- ▶ *Pressione negativa toracica/ resistenza al flusso*

Uomo: cor pulmonale, cardiomegalia, edema polmonare

Cane: edema polmonare per ostruzione laringea-nasale

- ▶ *Condizionamento dell'aria: temperatura* → flusso sanguigno (caudo-rostrale), *umidificazione* → gh.nasali, flusso sanguigno. Regolazione Simpatica- parasimpatica
- ▶ *Rimozione di macroparticolati...*



# Anatomia funzionale

---

- ▶ *Piano nasale*, porzione rostrale del naso

Mm elevatore nasolabiale, elevatore del labbro superiore → mobilità delle narici

- ▶ *Cavità nasale* (ossea-cartilaginea): dalle narici alle coane. Divisa dal setto nasale in una porzione sinistra e destra, dotate di una regione respiratoria ed olfattiva.
- ▶ *Conche nasali* (turbinati), cartilaginei o lievemente ossificati sono coperti dalla mucosa nasale che insieme alle gh. nasali ha lo scopo di «condizionare» l'aria inspirata.

# Anatomia funzionale

---

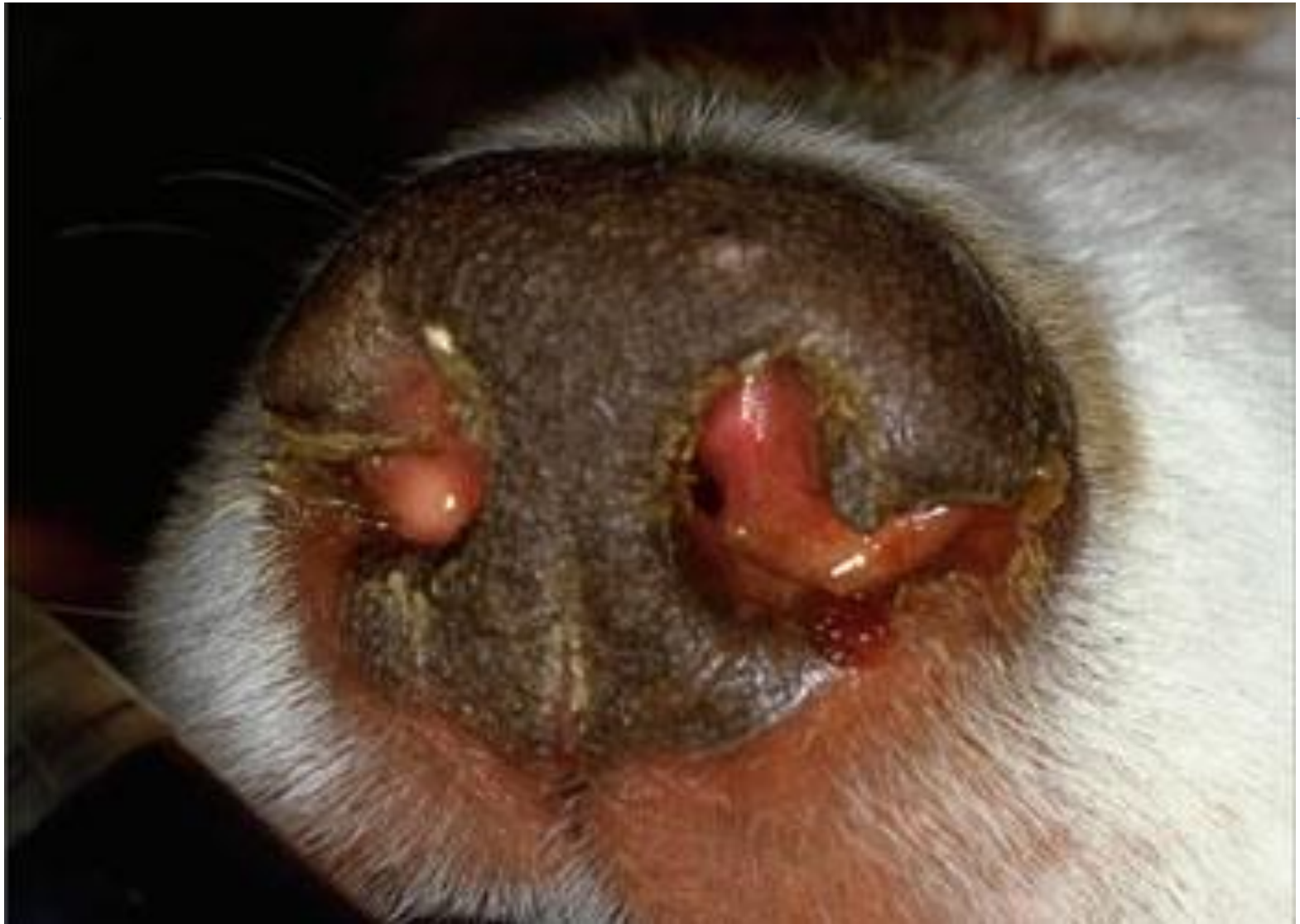- ▶ *Mucosal cleaning* : cellule ciliate, intermedie, basali, goblet cells. – membrana basale- lamina propria: vasi sanguigni, plesso venoso, dotti delle ghiandole mucinoidi e sierose. Cellule nervose.
- ▶ Movimento ciliare, in direzione faringe ed esofago del muco (periciliare) la cui parte più superficiale è più densa, lo strato esterno al muco è più viscido, insolubile ad allergeni, batteri
- ▶ Olfatto: determinazione di sostanze chimiche ambientali: olfatto, «gusto», sistema chemo-sensoriale del trigemino

# Anamnesi- segni clinici

---

- ▶ Scolo nasale: mono-bilaterale, caratteristiche (emorragico, muco-purulento, sieroso-fluido). Frequenza.
- ▶ Starnuti, (frequenza,)
- ▶ Epistassi
- ▶ Rumore stertoroso\*
- ▶ Condizioni generale, attività-esercizio, cambiamenti nell'abitudine, atteggiamenti particolari nel bere o nel mangiare
  
- ▶ Dolore
- ▶ Dispnea

\***stertóre** s. m. [der. del lat. stertĕre «russare»]. – Nel linguaggio medico, rantolo tracheale, udibile a distanza, che si produce per accumulo di catarro nella laringe e nella trachea: è tipico ma non esclusivo degli stati agonici.





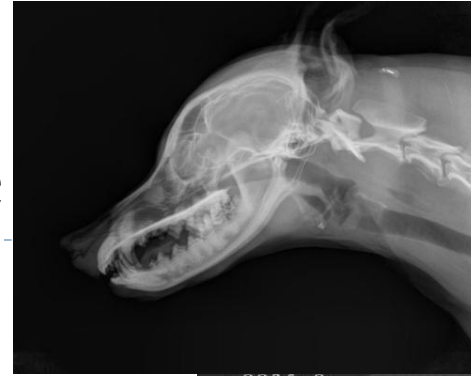# Esame Clinico

---

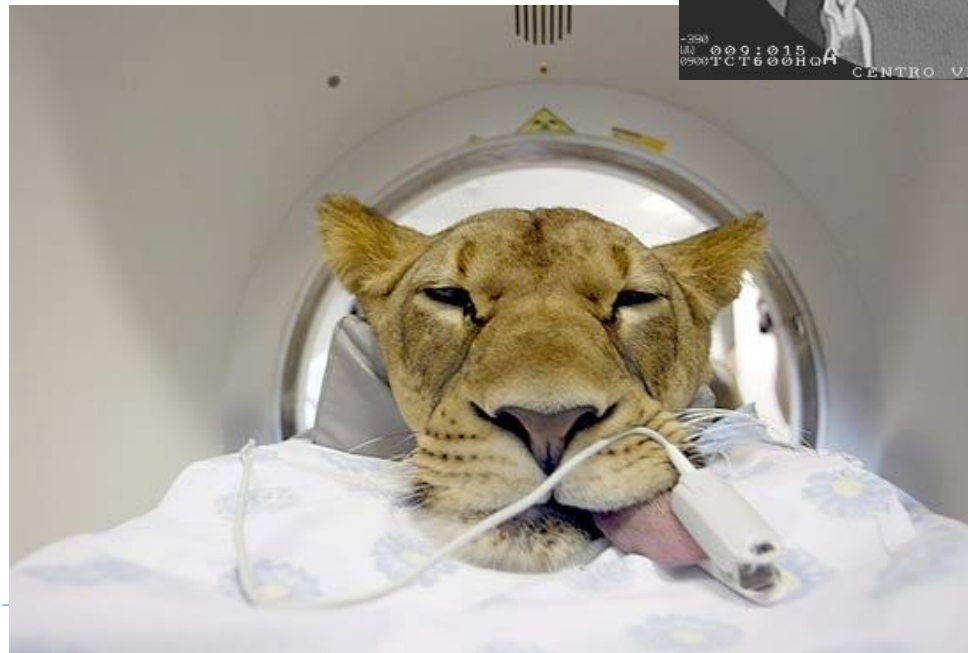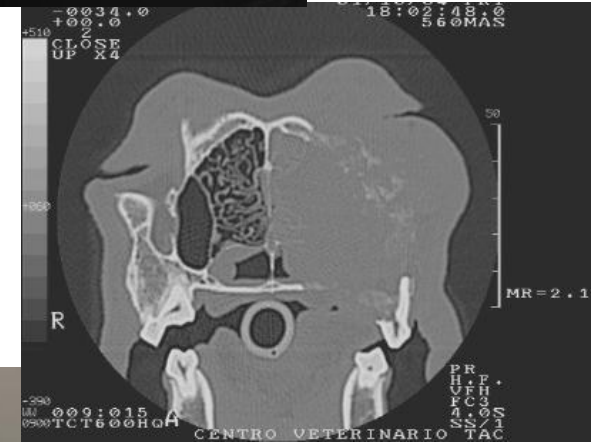- ▶ Forma e simmetria del naso.
- ▶ Palpazione: dolore – alterazioni nella struttura
- ▶ Rumori respiratori: stenosi, restringimento delle narici, conformazione delle stesse
- ▶ Simmetria del flusso d'aria
- ▶ Odore dell'aria espirata
  
- ▶ Valutazione della cavità buccale

# Procedure Diagnostiche

---



- ▶ Radiografia
- ▶ Tomografia Assiale Computerizzata
- ▶ Risonanza Magnetica
- ▶ Rinoscopia
  
- ▶ Test Olfattori



# Malattie congenite

---

- ▶ Malformazioni congenite del piano nasale (razze brachicefaliche)
- ▶ Fenditure, fessurazioni oro-nasali, oro-faringee
- ▶ Cisti seno-dermoidi nasali (Rhodesian, Shitzu, Dalmata Cocker)
- ▶ Fistola Liquido cerebrospinale (gatto): rinorraggia
- ▶ Disfunzione ciliare congenita (Sindrome di Kartagener): discinesia (rinite, bronchite, bronchiectasia, bronco-polmonite)

# Malattie virali

---

- ▶ Rinite virale → **gatto**
- ▶ Starnuti parossistici, scolo oculo-nasale mucopurulento, congiuntivite
- ▶ Inizio sintomatologia a 5 giorni dagli starnuti, durata circa 2-3 settimane
- ▶ FHV-1 herpesvirus felino
- ▶ FCV Calicivirus Felino
  
- ▶ Cimurro canino
- ▶ Herpesvirus canino

# Malattie Batteriche

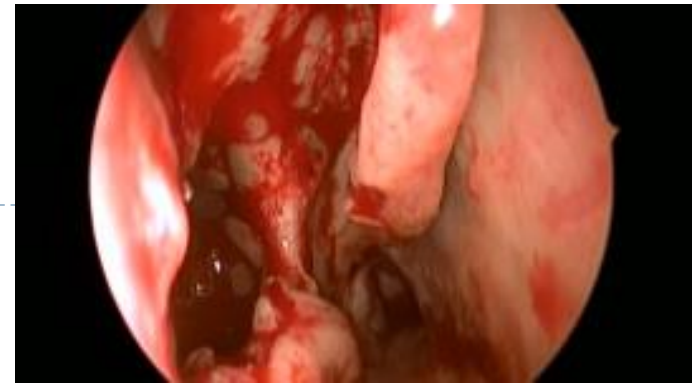---

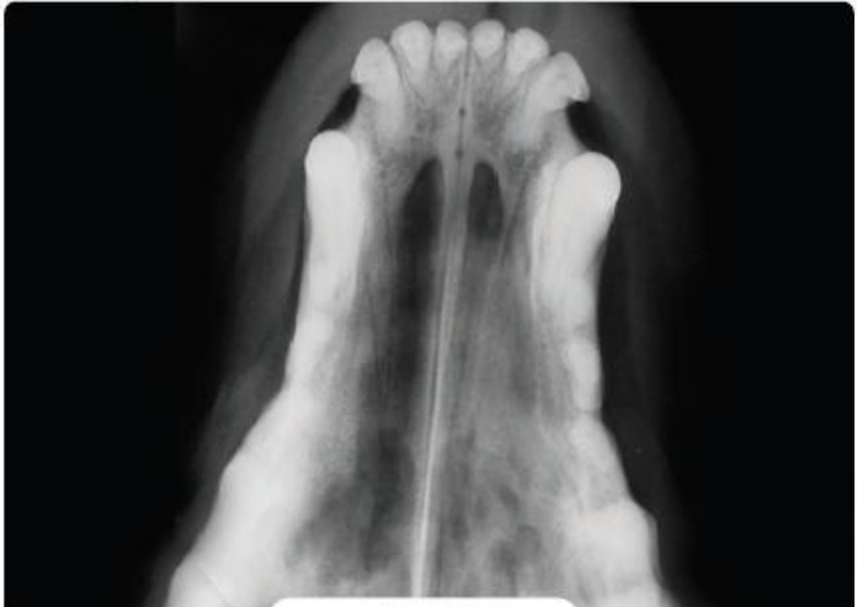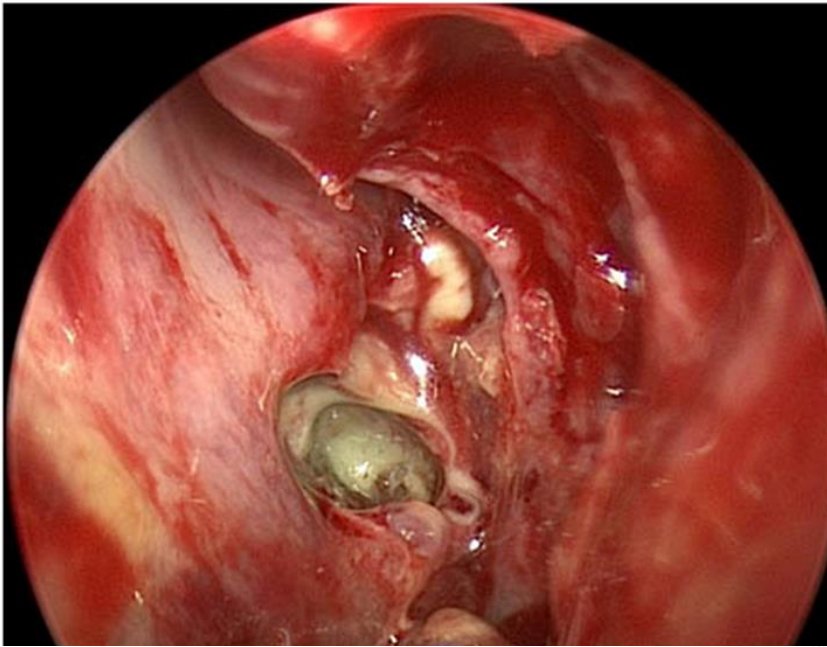
- ▶ Secondarie al malfunzionamento-distruzione dell'integrità mucociliare-mucosale → c.e, riniti virali, alterazioni congenite
- ▶ Bordetella bronchiseptica
- ▶ Pasteurella multocida

# Malattie Micotiche

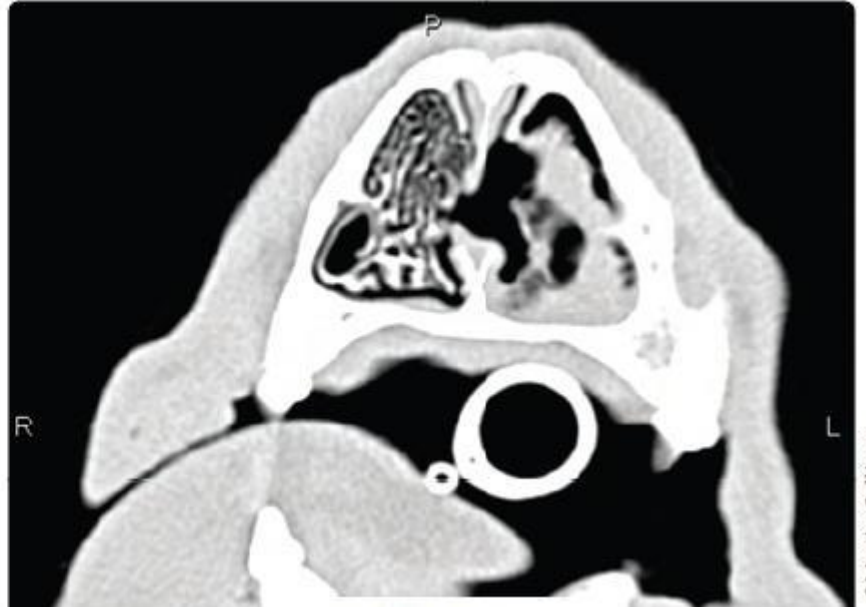
---

- ▶ *Aspergillus* spp cane (*A. fumigatus*)
- ▶ *Penicillium* spp cane
  
- ▶ *Criptococcus neoformans* gatto , cane
- ▶ *Alternaria* sp gatto
  
- ▶ Grave distruzione della mucosa, e delle strutture sottostanti: riassorbimento osseo, periostite a carico, atrofia dell'osso frontale

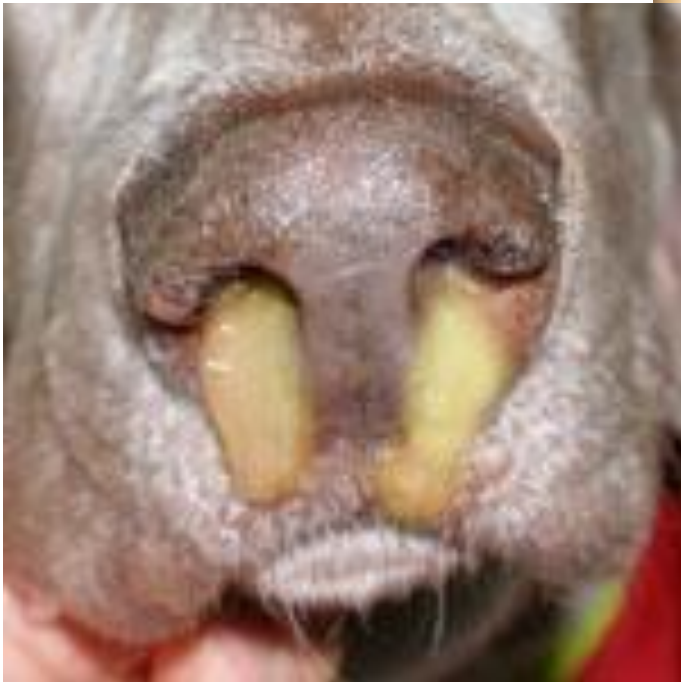
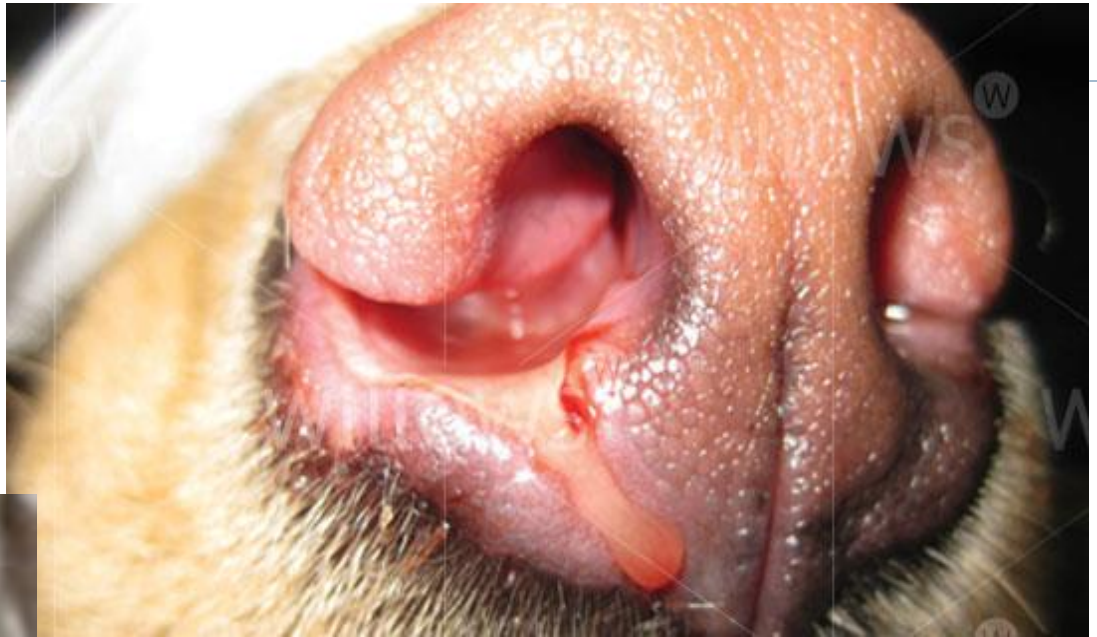


©Martin Sullivan



©Martin Sullivan





# Riniti neurologiche

---

- ▶ *Dryness...*



- ▶ Del piano nasale, a volte croste, scolo nasale mucopurulento lieve
- ▶ Associazione con cherato-congiuntivite secca, cheratite secca, alterazione delle ghiandole lacrimali, palatine e nasali.
- ▶ Otite media bilaterale, con arrossamento della membrana timpanica → lesione del parasimpatico, (corda del timpano, ramo del n. facciale)

# Malattie specifiche

---

- ▶ *Polipi infiammatori*
- ▶ Focali accumuli di fluidi (edema), iperplasia dello strato connettivale della sotto- mucosa
- ▶ Più frequenti nel gatto associati a sintomi di rinite ostruttiva
- ▶ Rari nel cane, recidive a 1-2 anni
- ▶ Rinoscopia, rinotomia

# Malattie specifiche

---

- ▶ *Corpo estraneo nasale*
- ▶ Soggetti giovani, ambiente, abitudini
- ▶ CT, RM
- ▶ Rinoscopia

# Malattie specifiche

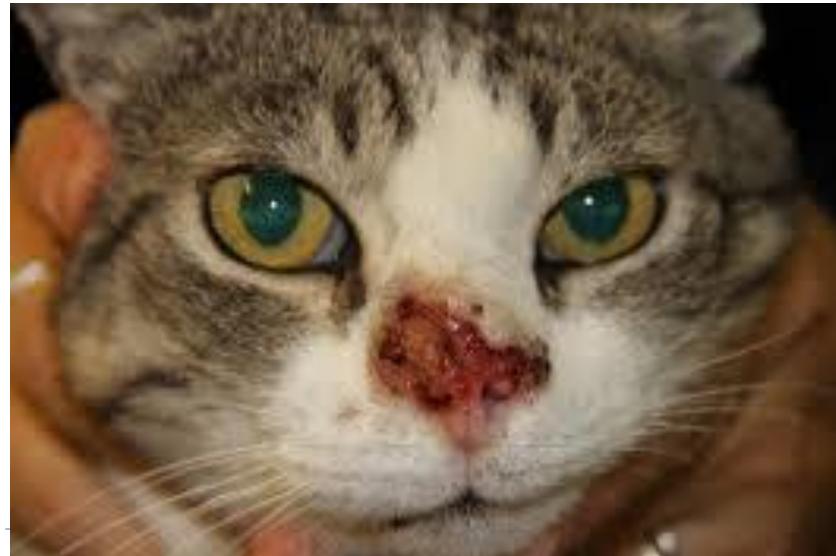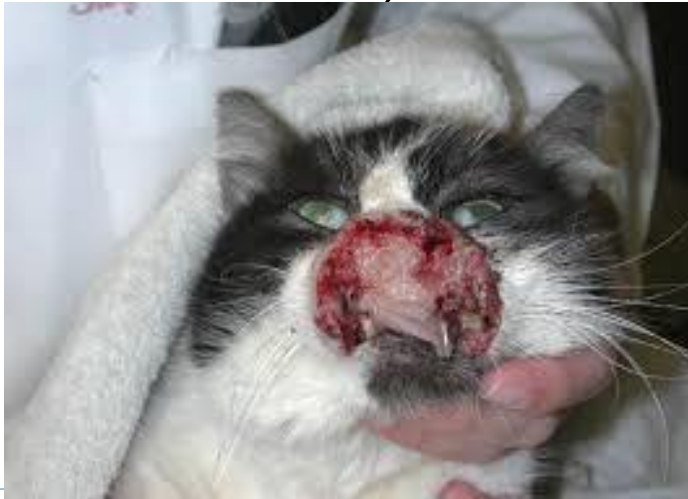---

- ▶ *Rinite idiopatica linfoplasmacitaria*
- ▶ *Cronica iperplastica*
  
- ▶ Fattori precipitanti: allergeni, infezioni, irritanti inalatori
- ▶ Cani giovani, media età
- ▶ Bassotto e Whippet
- ▶ Scolo monolaterale-bilaterale cronico a carattere muco-emorragico, purulento
  
- ▶ CT, RM coadiuvano la differenziazione con le forme neoplastiche
- ▶ Rinoscopia
- ▶ Esame istologico non definitiva → diagnosi di esclusione

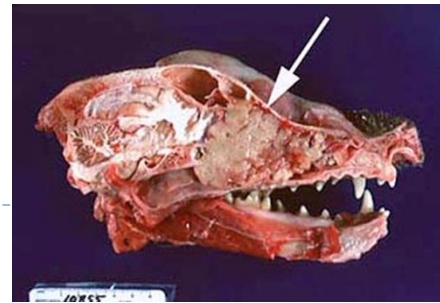
# Malattie neoplastiche

---

- ▶ **Piano nasale**
- ▶ Carcinoma a cellule squamose (gatto)
- ▶ d/d micosi es. *Alternaria* spp
- ▶ Meno frequente nel cane
- ▶ Fibroma, fibrosarcoma (epitelio, inizialmente senza ulcerazione)



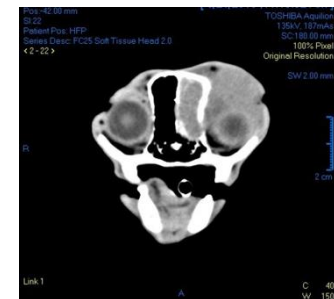# Malattie neoplastiche



- ▶ **Cavità Nasale**
- ▶ Pazienti di età superiore ai 5 anni (cani e gatti)
- ▶ maligni
- ▶ Carcinoma indifferenziato,
- ▶ Adenocarcinoma
- ▶ Carcinoma a cellule squamose
- ▶ Meno frequenti: condrosarcoma, osteosarcoma, linfo sarcoma



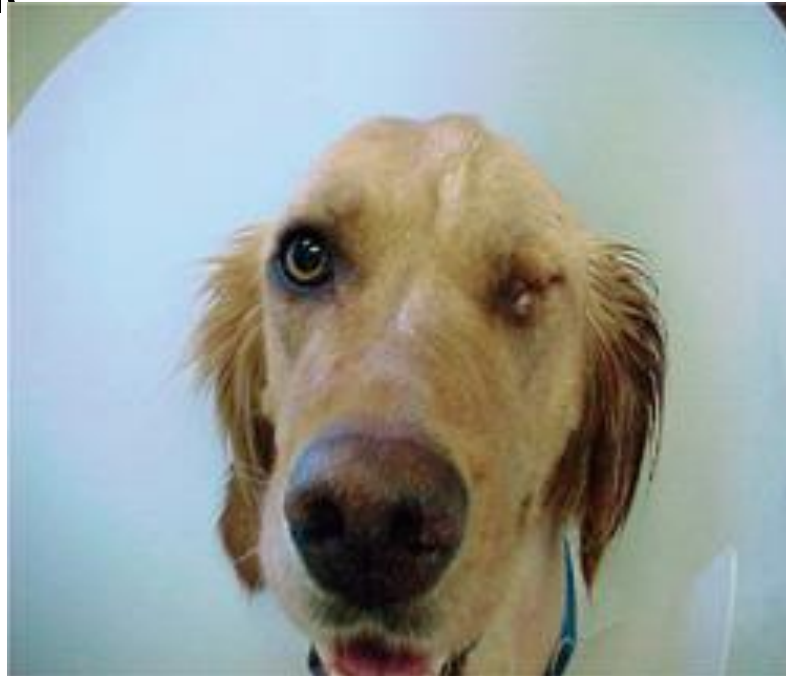- ▶ Localizzazione e stadiazione: RX, TC, RM



# Malattie neoplastiche

---

- ▶ **Seno frontale**
- ▶ Si sviluppano all'interno della scatola ossea
- ▶ Sanguinamento nasale unilaterale (spesso) ricorrente
- ▶ Atrofia dell'osso frontale
  
- ▶ RX, TC, RM



# Malattie Traumatiche

---

